Η εργασία υποβλήθηκε προς βράβευση στο 28ο Συνέδριο της ΟΤΕΜΑΘ.

Συντριπτικά κατάγματα κεφαλής κερκίδος. Αρθροπλαστική με πρόθεση από pyrocarbon.

Β. Τσιαμπά
Ζ. Ζαχαρόπουλος
Ι. Τεπετζής
Θ. Λάκκος
Χ. Δημητρίου

Περίληψη

Η χειρουργική αντιμετώπιση των συντριπτικών καταγμάτων της κεφαλής της κερκίδος τύπου Mason III και IV, αφορά σε εσωτερική οστεοσύνθεση ή αφαίρεση της κεφαλής και αντικατάσταση. Η αρθροπλαστική της κεφαλής της κερκίδος είναι μια εναλλακτική λύση και τα λειτουργικά της αποτελέσματα είναι συγκρίσιμα με αυτά της εσωτερικής οστεοσύνθεσης. Η αξιολόγηση του λειτουργικού αποτελέσματος μετά την αντικατάσταση της κεφαλής κερκίδος με αρθροπλαστική και πρόθεση από pyrocarbon σε 15 ασθενείς με συντριπτικά κατάγματα κεφαλής κερκίδος, οδήγησε στο συμπέρασμα ότι αυτή η πρόθεση μπορεί να δράσει όχι μόνο ως "spacer" αλλά και ως παράγοντας μηχανικής σταθεροποίησης σε δυνάμεις βλαισότητας.

Ορθοπαιδική Κλινική,
Ιπποκράτειο Γενικό Νοσοκομείο,
Θεσσαλονίκη.

Λέξεις ευρετηρίου: Κατάγματα, κεφαλή κερκίδος, αρθροπλαστική

Εισαγωγή

Τα κατάγματα της κεφαλής της κερκίδος αποτελούν το 33% όλων των καταγμάτων του αγκώνα (Bernard F, 1993). Γενικά η αντιμετώπιση αυτών των καταγμάτων βασίζεται στον τύπο τους και στην παρουσία ή όχι συνοδών κακώσεων. Η ευρύτερα αποδεκτή ταξινόμηση των καταγμάτων της κεφαλής της κερκίδος προτάθηκε από τον Mason (1954). Τα συντριπτικά κατάγματα της κεφαλής της κερκίδος τύπου Mason III και IV που συνδυάζονται με εξαρθρήματα αγκώνος, συνδεσμική αστάθεια και άλλες κακώσεις(κατάγματα κορωνοειδούς απόφυσης), απαιτούν άμεση αντιμετώπιση γιατί σε αυτές τις περιπτώσεις η κεφαλή της κερκίδος δρα ως πρωτογενής σταθεροποιητικός παράγοντας σε δυνάμεις βλαισότητας και αξονικής συμπίεσης του αγκώνα (Morrey BF, An KN,1983, Hotchkiss RN, Weiland AJ 1987).

Η ανοιχτή ανάταξη και η εσωτερική οστεοσύνθεση επιτυγχάνουν καλά αποτελέσματα όταν χρησιμοποιούνται για την αντιμετώπιση παρεκτοπισμένων καταγμάτων απλού τύπου (King GJ et al,1991). Παρόλα αυτά, οι παραπάνω μέθοδοι οδήγησαν σε υψηλό ποσοστό επιπλοκών (Ring D et al 2002). Η εκτομή της κεφαλής χρησιμοποιήθηκε ως μέθοδος αντιμετώπισης των παρεκτοπισμένων καταγμάτων της κεφαλής στο παρελθόν τείνει όμως να εγκαταλειφθεί λόγω επιπλοκών όπως αστάθεια βλαισότητας, δυσκαμψία αγκώνος και κεντρική μετανάστευση της κερκίδος (Mc Dougall A, White J, 1957, O' Connor BT, 1964, Mikic ZD, Vukadinovic SM 1983, Morrey BF, 2000, Taylor TK).

Η αρθροπλαστική της κεφαλής της κερκίδος ενδείκνυνται για την αντιμετώπιση συντριπτικών καταγμάτων που δεν επιδέχονται οστεοσύνθεση με συνοδές κακώσεις έσω πλαγίου συνδέσμου, μεσόστεου υμένα (Pfaeffle HJ, 2005), ή εξάρθρημα αγκώνος.

Έχουν περιγραφεί διάφορα είδη εμφυτευμάτων όπως σιλικόνης (Swanson AB et al,1981), βιταλίου (Knight DJ et al ,1993), ακρυλική (Cherry JC,1953), κοβαλτίου-χρωμίου (Judet T et al ,1996), τιτανίου και pyrocarbon. Μελέτες έδειξαν μη επιθυμητά αποτελέσματα με προθέσεις σιλικόνης λόγω πτωχής διατήρησης αξονικής σταθερότητας και σταθερότητας σε βλαισότητα.

Σκοπός αυτής της μελέτης είναι η αξιολόγηση του διετούς λειτουργικού αποτελέσματος σε 15 ασθενείς στους οποίους το μη επιδιορθώσιμο τραύμα της κεφαλής αντιμετωπίσθηκε με αρθροπλαστική με πρόθεση από pyrocarbon.

Υλικό & Μέθοδοι

Μεταξύ των ετών 2003 και 2008, δεκαπέντε ασθενείς Μ.Ο ηλικίας 63 ετών (46-72), με συντριπτικά κατάγματα κεφαλής κερκίδος τύπου Mason-Johnston III και IV με συνοδές κακώσεις αγκώνος (εξαρθρήματα, κατάγματα ωλεκράνου) αντιμετωπίσθηκαν με αρθροπλαστική κεφαλής με πρόθεση από pyrocarbon.

Η πρόθεση αυτή είναι κατασκευασμένη από στέρεα επιφάνεια άνθρακα και όχι από ανθρακονήματα.

Είναι βιοχημικά ανενεργός. Παρουσιάζει ελάχιστη φθορά υλικού και έχει παρόμοιες ιδιότητες με το φλοιώδες οστό. Αυτά τα εμφυτεύματα σταθεροποιούνται στο οστό με ανατομικούς στειλεούς μέσα στον αυλό χωρίς την ανάγκη τοποθέτησης τσιμέντου. Μετά την αρχική τοποθέτηση εναποτίθεται νέο οστό γύρω από την πρόθεση και σταθεροποιείται μηχανικά, έτσι, ο στειλεός αυτής από το περιβάλλον φλοιώδες οστό. Η τελική σταθεροποίηση του εμφυτεύματος επιτυγχάνεται 6 με 24 μήνες μετεγχειρητικά λόγω της διαρκούς εναπόθεσης οστού.

Η χειρουργική προσπέλαση που εφαρμόσθηκε ήταν έξω πλάγια ή οπίσθια. Σε όλες τις περιπτώσεις εφαρμόσθηκε μασχαλιαίο block και το άνω άκρο τοποθετήθηκε σε θέση απαγωγής και με ίσχαιμο περίδεση. Ο μέσος χειρουργικός χρόνος διήρκεσε μία ώρα. Όλες οι συνοδές κακώσεις αντιμετωπίσθηκαν (εσωτερική οστεοσύνθεση ωλένης, επιδιόρθωση ρήξης έσω και έξω πλαγίου συνδέσμου).

Επιτεύχθηκε πρώιμη κινητοποίηση σε λειτουργικό εύρος κίνησης. Μετεγχειρητικά ακολούθησε πρωτόκολλο φυσικοθεραπείας με εναλλαγή

Εικόνα 1. Κάταγμα κεφαλής κερκίδος με συντριπτικό κάταγμα ωλεκράνου. Προεγχειρητική ακτινογραφία.

εφαρμογής ναρθήκων σε κάμψη και έκταση. Οι ασθενείς με συνοδά κατάγματα-εξαρθρήματα αγκώνα έλαβαν ινδομεθακίνη για δύο μήνες για την πρόληψη ετερότοπης οστεοποίησης.

Αποτελέσματα

Η παρακολούθηση των ασθενών μετεγχειρητικά διήρκεσε δύο έτη. Σύμφωνα με το πρωτόκολλο λειτουργικής αξιολόγησης του αγκώνα Broberg και Morrey (1986), σε 10 περιπτώσεις τα αποτελέσματα ήταν άριστα, σε τέσσερα πολύ καλά και σε μία πτωχά. Μετεγχειρητικώς δεν παρουσιάσθηκε πάρεση κερκιδικού νεύρου σε κανένα ασθενή. Ο ασθενής που παρουσίασε πτωχά αποτελέσματα είχε υποστεί προηγουμένως αποτυχημένη εσωτερική οστεοσύνθεση πρίν την αντικατάσταση της κεφαλής.

Συζήτηση

Η κεφαλή της κερκίδος παίζει σημαντικό ρόλο ως σταθεροποιητής όχι μόνο της άρθρωσης μεταξύ βραχιονίου και κερκίδος (Rozental TD et al. 2003, Bain GI et al. 2005), αλλά και για την περιφερική κερκιδωλενική άρθρωση. Στα κατάγματα της κεφαλής της κερκίδος, ιδιαίτερα όταν αυτά συνοδεύονται με κακώσεις μαλακών μορίων του αντιβραχίου, η κεντρική μετανάστευση της κερκίδος παρουσιάζεται συχνά και οδηγεί σε ελάττωση της μυικής ισχύος και σε χρόνιο πόνο του αγκώνα. Επιπρόσθετα τα κατάγματα της κεφαλής τύπου III και IV κατά Mason συχνά συνοδεύονται και με άλλα κατάγματα της περιοχής του αγκώνα και συνδυάζονται με αστάθεια. Η αντικατάσταση της κεφαλής ενδείκνυται σε περιπτώσεις κατάγματος της κεφαλής που συνδυάζεται με αστάθεια. Η πρόθεση προσφέρει σταθερότητα επιτρέπο-

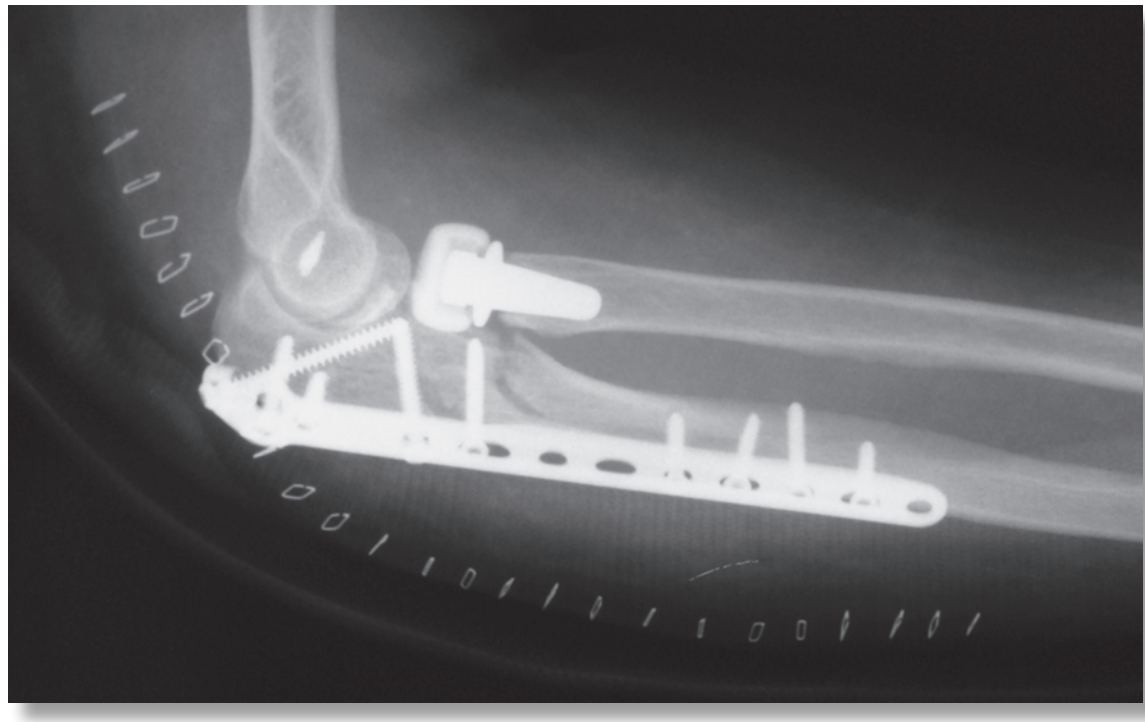

Εικόνα 2. Αρθροπλαστική κεφαλής με πρόθεση από pyrocarbon και οστεοσύνθεση ωλεκράνου

ντας πρώιμη κινητοποίηση. Μερικοί συγγραφείς πιστεύουν ότι η αρθροπλαστική της κεφαλής της κερκίδος, τουλάχιστον βραχυπρόθεσμα, είναι μια ασφαλής και αποτελεσματική λύση για την αντιμετώπιση συντριπτικών καταγμάτων (Brinkman et al.2005, Chapman CB et al. 2006, Crewal R et al. 2006).

Η αντιμετώπιση των συντριπτικών καταγμάτων της κεφαλής της κερκίδος με εσωτερική οστεοσύνθεση ή με αρθροπλαστική παραμένει θέμα διχογνωμίας. Οι Boulas και Morrey θεώρησαν ότι οι μετρήσεις του εύρους κίνησης και της μυικής ισχύος του αγκώνα ήταν παρόμοιες εκτός από τη δύναμη δραγμού η οποία ήταν σημαντικά καλύτερη σε ασθενείς με εσωτερική οστεοσύνθεση σε σύγκριση με αυτούς που υποβλήθηκαν σε αφαίρεση κεφαλής ή αντικατάσταση αυτής (Boulas HJ, Morrey BF 1998). Οι ασθενείς με εσωτερική οστεοσύνθεση είχαν καλύτερα αποτελέσματα στον κλινικό έλεγχο με ελάχιστες ακτινολογικές αλλοιώσεις. Αν είναι εφικτό η εσωτερική οστεοσύνθεση των παρεκτοπισμένων καταγμάτων της κεφαλής της κερκίδος φαίνεται ότι προσφέρει το καλύτερο λειτουργικό αποτέλεσμα. Παρόλα αυτά οι Rizzo και Nunley (2002), πιστεύουν ότι σε περιπτώσεις όπου η εσωτερική οστεοσύνθεση είναι αδύνατη (Mason III-IV) η αρθροπλαστική της κεφαλής είναι μια εναλλακτική λύση.

Στη χρησιμοποιούμενη κεφαλή σε αυτή την εργασία, δεν είναι απαραίτητη η χρήση τσιμέντου, η κερκιδική πρόθεση είναι πυραμιδικού σχήματος για αποφεύγονται οι στροφικές κινήσεις, δεν δημιουργείται φθορά του υλικού της αρθρικής επιφάνειας, έχει ανατομικό σχήμα, προάγει την ευθυγράμμιση του εμφυτεύματος, τη σταθερότητα και αποκαθιστά την κινητικότητα της άρθρωσης.

Συμπερασματικά, στη διετή παρακολούθηση που αναφέρθηκε, η πρόθεση είχε ποσοστό επιβίωσης 100% και όλες οι αρθρώσεις παρέμειναν σε ανατομική θέση ανάταξης και σε σταθερότητα. Η μεγαλύτερη βελτίωση παρουσιάσθηκε κατά τη διάρκεια του πρώτου εξαμήνου μετά το χειρουργείο, αν και παρατηρήθηκαν μικρές βελτιώσεις κατά τη διάρκεια των επόμενων 18 μηνών. Η χρησιμοποίηση της πρόθεσης συνιστάται ανεπιφύλακτα σαν εναλλακτική λύση για την αντιμετώπιση καταγμάτων κεφαλής κερκίδος συντριπτικών με συνοδές κακώσεις αγκώνος. (Εικόνα 1).

Abstract

Comminuted radial head fractures. Arthroplasty with pyrocarbon prosthesis.

V. Tsiampa, Z. Zaharopoulos, I. Tepetzis, T. Lakkos, C. Dimitriou

Orthopaedic Department, General hospital of Thessaloniki, Hippokration

The surgical treatment options for comminuted radial head fractures type Mason III and IV, involve ORIF or radial head excision and replacement.

The radial head arthroplasty is an alternative solution and results on functional outcomes comparable with those after ORIF. The evaluation of the functional outcome after radial head arthroplasty on 15 patients suffering from comminuted radial head fractures led to the conclusion that this prosthesis can be used not only as a spacer, but also as a mechanic stabilizer on valgus stressl.

key words: Radial head, fractures, arthroplasty, pyrocarbon

Βιβλιογραφία

1. **Bernard F:** The elbow and its disorders, 2nd ed.W.B.Saunders, 1993. Philadelphia
2. **Boulas HJ, Morrey BF:** Biomechanical evaluation of the elbow following radial head fracture. Comparison of open reduction and internal fixation vs. excision, silastic replacement and non-operative management. Chir Main .1998.(17):314-320.
3. **Brinkman JM, Rahusen FT, de Vos MJ et al:** Treatment of sequelae of radial head fractures with a bipolar radial head prosthesis: good outcome after 1-4 years follow-up in 11 patients. Acta Orthop (2005),76:867-872.
4. **Broberg MA, Morrey BF:** Results of delayed excision of the radial head after fracture. J Bone Joint Surg Am 1986, 68:669-674.
5. **Chapman CB, Su BW, Sinicropi SM et al.** Vitallium radial head prosthesis for acute and chronic elbow fractures and fractures-dislocations involving the radial head. J Shoulder Elbow Surg (2006) 15:463-473
6. **Cherry JC.** Use of acrylic prosthesis in the treatment of fracture of the head of the radius. J Bone Joint Surg Br.(1953);35:70-1.
7. **Crewal R, Mac Dermid JC, Faber KJ et al.** Comminuted radial head fractures treated with a modular metallic radial head arthroplasty. Study of outcomes. J Bone Joint Surg Am (2006), 88:2192-2200.
8. **Hotchkiss RN, Weiland AJ.** Valgus stability of the elbow. J Orthop Res. (1987); 5:372-7.
9. **Judet T, Garreau de Loubresse c, Piriou P, Charnley G.** A floating prosthesis for radial-head fractures. J Bone Joint Surg Br. (1996); 78:244-9.
10. **King GJ, Evans DC, Kellam JF.** Open reduction and internal fixation of radial head fractures. J Orthop Trauma (1991); 5:21-8.
11. **Knight DJ, Rymaszewski LA, Amis AA, Miller JH.** Primary replacement of the fractured radial head with a metal prosthesis. J Bone Joint Surg Br. (1993); 75:572-6.
12. **Mc Dougall A, White J.** Subluxation of the inferior radio-ulnar joint complicating fracture of the radial head. J Bone Joint Surg Br. (1957); 39:278-87.
13. **Mikic ZD, Vukadinovic SM.** Late results in fractures of the radial head treated by excision. Clin Orthop Relat Res (1983);181:290-8
14. **Morrey BF.** Radial head fracture. In: Morrey BF, editor. The elbow and its disorders. 3rd ed. Philadelphia: WB Saunders; 2000 p 341-64.
15. **Morrey BF, An KN.** Articular and filamentous contributions to the stability of the elbow joint. Am J Sports Med. 1983;11:315-9
16. **Pfaeffle HJ, Stabile KJ, Li ZM, Tomaino MM.** Reconstruction of the interosseous ligament restores normal forearm compressive load transfer in cadavers. J Hand Surg (Am).2005; 30:319-25.
17. **Ring D, Quintero J, Jupiter JB.** Open reduction and internal fixation of fractures of the radial head. J Bone Joint Surg AM.2002; 84:1811-5.

18. **Rizzo M, Nunley JA.** Fractures of the elbow's lateral column radial head and capitellum. Hand Clin 2002; 18:21-42.
19. **Swanson AB, Jaeger SH, La Rochelle D.** Comminuted fractures of the radial head .The role of silicone- implant replacement arthroplasty. J Bone Joint Surg Am.1981;63:1039-49.
20. **Taylor TK, O' Connor BT.** The effect upon the inferior radio-ulnar joint of excision of the head of the radius in adults. J Bone Joint Surg Br.1964;46:83-8.