Ορθοπαιδική, 7, 1 : 19-24, 1994

Ανασκοπήσεις

Η εγχείρηση «Sauvé – Kapandji»

Χ.Γ. Δημητρίου

Ορθοπεδική Κλινική ΑΠΘ

Περίληψη

Η εγχείρηση Sauvé Kapandji είναι μια παλαιά αλλά και ξεχασμένη μέθοδος θεραπείας της επώδυνης περιφερικής κερκιδωλενικής άρθρωσης (ΠΚΩ). Τα τελευταία χρόνια χρησιμοποιείται όλο και συχνότερα, ενώ οι ενδείξεις της συνεχώς επεκτείνονται. Περιγράφεται λεπτομερώς η τεχνική της εγχειρήσεως, αναφέρονται οι ενδείξεις, οι αντενδείξεις αλλά και οι επιπλοκές της ενώ παρουσιάζεται και η εμπειρία από την εφαρμογή της μεθόδου στην Ορθοπεδική Κλινική του ΑΠΘ.

Μεταξύ των παθήσεων της περιφερικής κερκιδωλενικής άρθρωσης (ΠΚΩ) το χρόνιο εξάρθρημα αποτελεί ένα από τα πλέον δύσκολα θεραπευτικά προβλήματα. Προκαλεί πόνο και αστάθεια στην σύστοιχη άρθρωση με αποτέλεσμα περιορισμό του πρηνισμού και υπτιασμού και ελάττωση της δύναμης δραγμού και γενικώτερα της λειτουργικής ικανότητας του χεριού.

Το 1936 για την θεραπεία αυτού του χρονίου εξαρθρήματος προτάθηκε από τους Sauvé και Kapandji η χειρουργική μέθοδος της αρθρόδεσης της ΠΚΩ με ταυτόχρονη δημιουργία ψευδάρθρωσης στο περιφερικό άκρο της ωλένης, κεντρικότερα της αρθόδεσης.

Περισσότερο από μισό αιώνα η εγχείρηση αυτή είχε ξεχασθεί και μάλιστα έφερε το όνομα του «Lawenstein» (Steindler 1946). Ο Taleisnik μόλις το 1985 απέδωσε την πατρότητα της εγχείρησης στους Sauvé και Kapandji. Το 1990 ο Buck - Gramko απέδειξε ότι ο Lawenstein δεν είχε καμιά σχέση με την εγχείρηση αυτή ενώ άρχισαν να εμφανίζονται και μελέτες από την εφαρμογή της μεθόδου με πολύ ενθαρρυντικά αποτελέσματα (Millroy και συν. 1992, Nakamura και συν. 1992, Fernadez 1993).

Η σύγχυση που υπάρχει ακόμη γύρω από την ονομασία της εγχειρήσεως (αναφέρεται ως εγχείρηση Lawenstein και στο 2ο Update), η μικρή εμπειρία από την εφαρμογή της διεθνώς, τα καλά αποτελέσματα από την εφαρμογή της στην Ορθοπεδική Κλινική του ΑΠΘ, αλλά και το όνομα του M. Kapandji που συν-

δέεται με την Θεσσαλονίκη ως γενέτειρά του πόλη, αποτέλεσαν τα κίνητρα για την συγγραφή του ενημερωτικού αυτού άρθρου.

Μέθοδοι θεραπείας χρονίου εξαρθρήματος ΠΚΩ. Για τη θεραπεία του δύσκολου θεραπευτικού προβλήματος του χρονίου εξαρθρήματος της ΠΚΩ έχουν προταθεί περισσότερες από 20 εγχειρήσεις (Veseley 1967). Αυτές διακρίνονται σε εγχειρήσεις μαλακών μορίων δηλαδή ποικιλία συνδεσμοπλαστικών και εγχειρήσεις επί των οστών (Σχ. 1).

Στις συνδεσμοπλαστικές γίνεται χρήση ελεύθερου τενοντίου μοσχεύματος ή τμήματος του τένοντος του ωλενίου καμπτήρος του καρπού μυός ή ακόμη και πλατείας περιτονίας.

Οι εγχειρήσεις όμως αυτές όπως και η βράχυνση της ωλένης, η μέθοδος δηλαδή του Milch (Milch 1941) έχουν ως αποτέλεσμα την αναντιστοιχία τις περισσότερες φορές των αρθρικών επιφανειών της ΠΚΩ και την δημιουργία χρόνιου επώδυνου καρπου κατά το ωλένιο ιδιαίτερα τμήμα του. Η αστάθεια του καρπού παραμένει και κατά την αρθροπλαστική ημιεκτομής του περιφερικού άκρου της ωλένης (Bowers 1985) ενώ η εκτομή της κεφαλής της ωλένης με διατήρηση των συνδεσμικών στοιχείων, δηλαδή η εγχείρηση Darrach (1913), είναι η μέθοδος στην οποία αναφέρεται συχνότερα η βιβλιογραφία και ίσως η καλύτερη σε περίπτωση θεραπείας ρευματοειδούς αρθρίτιδος και σε μεγάλης ηλικίας άτομα. Ο Baldwin (1921) πρότεινε ιδίως σε περιπτώσεις δυσλειτουργίας ή επώδυνης ΠΚΩ την εκτομή τμήματος του αυχένος της ωλένης με σκοπό την δημιουργία ψευδάρθρωσης της ωλένης.

Επέκταση της εγχείρησης Baldwin αποτέλεσε η μέθοδος των Sauvé-Kapandji (1936) οι οποίοι προχώρησαν και στην αρθρόδεση της ΠΚΩ ενώ η αντικατάσταση της κεφαλής της ωλένης με πρόθεση από σιλικόνη (Swanson 1972) γρήγορα εγκαταλείφθηκε (υμενίτις εκ σιλικόνης).

Τεχνική της εγχείρησης «Sauvé-Kapandji (Taleisnik 1992, Millroy και συν. 1992, A. Kapandji (1994) (Σχ. 2). Προηγείται συγκριτικός έλεγχος της πηχεοκαρπικής άρθρωσης. Είναι απαραίτητος για την εκτίμηση του μήκους κερκίδος και ωλένης και της ποιότητας του χόνδρου της ΠΚΩ.

Η τομή του δέρματος είναι ευθεία και ελαφρώς υπόκυρτη μήκους 6 cm περίπου κατά την ραχιαία και ωλένιο επιφάνεια του περιφερικού άκρου του αντιβραχίου. Αρχίζει 5 cm περίπου κεντρικότερα της κεφαλής της ωλένης και επεκτείνεται λίγο περιφερικότερα αυτής. Η προσπέλαση γίνεται μεταξύ των τενόντων του ωλενίου εκτείνοντος τον καρπό και του ιδίου εκτείνοντος τον μικρό δάκτυλο μυών.

Απαιτείται ιδιαίτερη προσοχή κατά την προσπέλαση προς αποφυγή τραυματισμού του ραχιαίου κλάδου του ωλενίου νεύρου. Στη συνέχεια γίνεται διάνοιξη της άρθρωσης και αφαίρεση του θυλάκου.

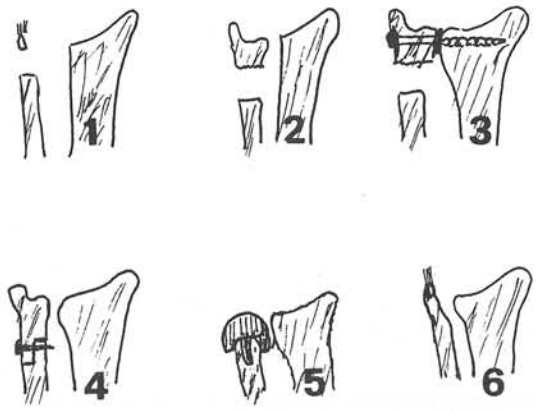

Σχ. 1. Εγχειρητικές μέθοδοι θεραπείας της επώδυνης ΠΚΩ. 1. Darrach (1913), 2. Baldwin (1921), 3. Sauvé-Kapandji (1936), 4. Milch (1941), 5. Swanson (1972), 6. Bowers (1985).

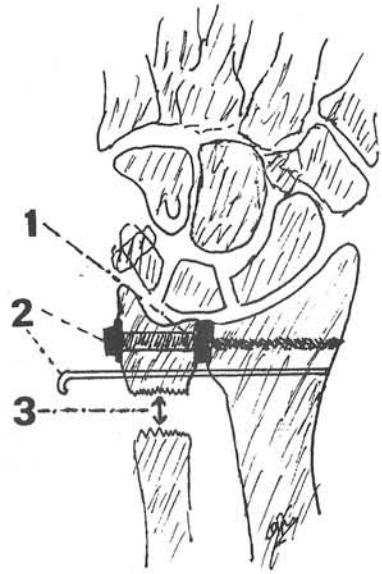

Σχ. 2. Η τεχνική της εγχείρησης Sauvé-Kapandji. 1. Αρθρόδεση ΠΚΩ, 2. Υλικά οστεοσύνθεσης, 3. Δημιουργία οστικού κενού 10-15 mm στην ωλένη.

Ακολουθεί η εισαγωγή βελόνης Kirschner δια της κεφαλής της ωλένης για τον καθορισμό της θέσεως της βίδας. Εάν η θέση της βελόνης είναι ικανοποιητική αυτή αφαιρείται και γίνεται η προετοιμασία υποδοχής της βίδας ενώ μια 2η βελόνη Kirschner εισάγεται ολίγον κεντρικότερα και παράλληλα προς την πρώτη. Η 2η αυτή βελόνη αυτή θα χρησιμεύσει ως αντιστροφικός και σταθεροποιητικός παράγων κατά την είσοδο της βίδας στην ωλένη και την κερκίδα και θα βοηθήσει στην καλύτερη ακινητοποίηση της ΠΚΩ.

Η εκτομή του αυχένα της ωλένης γίνεται κατά τον δυνατόν περιφερικότερα, πάντα με μηχανικό πριόνι με ταυτόχρονη αφαίρεση και του περιοστέου ώστε τελικώς να υπάρξει οστικό κενό 10-15 mm.

Το επόμενο στάδιο είναι η αφαίρεση του υμένος η απόξεση του χόνδρου της ΠΚΩ και η τοποθέτηση μοσχευμάτων. Τα μοσχεύματα είναι μικρά οστικά τμήματα από την οστεοτομία ή μεγάλο κυλινδρικό οστικό τμήμα της οστεοτομίας το οποίο τοποθετείται στην ΠΚΩ μετά από περιστροφή 90°.

Η 2η βελόνη Kirschner σταθεροποιεί την κεφαλή της ωλένης στην κερκίδα και εν συνεχεία εφαρμόζεται στην ήδη υπάρχουσα υποδοχή μια βίδα σφυρού ή μικρή σπογγώδους οστού η οποία διέρχεται δια της κεφαλής της ωλένης της ΠΚΩ και του περιφερικού άκρου της κερκίδος.

Η διατήρηση της ψευδάρθρωσης επιτυγχάνεται με την συρραφή μέρους του τετραγώνου πρηνιστού στο κεντρικό κολόβωμα της ωλένης και στο έλυτρο του τένοντος του ωλενίου εκτείνοντος τον καρπό μυός.

Ακολουθεί η διάνοιξη του ισχαίμου, η προσεκτική αιμόσταση, η τοποθέτηση παροχετεύσεως και η συρραφή μόνον του δέρματος (4-0 Prolene).

Μετεγχειρητική αγωγή. Εφαρμογή ΒΠΚ/ΓΕ επί 2 εβδομάδες οπότε και αφαιρούνται ράμματα και βελόνη Kirschner. Ακολουθεί η εφαρμογή ΠΚ/ΓΕ επί 3 εβδομάδες. Εν συνεχεία και έως ότου υπάρξει ακτινολογική επιβεβαίωση της αρθρόδεσης (6-8 εβδομάδες μετεγχειρητικά) εφαρμόζεται νυκτερινός γυψονάρθηκας καρπού. Η ακινητοποίηση του καρπού γίνεται με την πηχεοκαρπική σε ελαφρά έκταση (15-20°).

Εμπειρία της Ορθοπεδικής Κλινικής του ΑΠΘ (C.G. Dimitriou et al, 1994). Σε 8 ασθενείς ηλικίας 18-42 ετών (Μ.Ο. 33) με επώδυνο ΠΚΩ συνεπεία παλαιού κατάγματος Colles εφαρμόσθηκε η παραπάνω περιγραφείσα εγχείρηση των Sauvé-Kapandji.

Ο προεγχειρητικός έλεγχος στους πέντε ασθενείς έδειξε σημαντική βράχυνση της κερκίδος ενώ στους τρεις, χρόνιο εξάρθημα της κεφαλής της ωλένης. Ο επώδυνος περιορισμός των κινήσεων πρηνισμού-υπτιασμού και η μείωση της συλληπτική ισχίος του χεριού ήταν εμφανής σε όλους τους ασθενείς.

Διαπιστώθηκε αρθρόδεση της ΠΚΩ σε όλους τους ασθενείς, σε χρονικό διάστημα 8-12 εβδομάδων από της εγχειρήσεως (Εικ. 1,2,3,4). Όλοι οι ασθενείς επέστρεψαν στις προηγούμενες ασχολίες τους εντός 10-15 εβδομάδων (ΜΟ 13). Ο πρηνισμός και υπτιασμός βελτιώθηκε κατά ΜΟ 30° ενώ η κάμψη - έκταση κατά 10°.

Με χρόνο παρακολούθησης 6-24 μήνες (ΜΟ 10 μήνες) τα αποτελέσματα κρίνονται ως πολύ ικανοποιητικά. Κανένας δεν παραπονείται για πόνο στον καρπό ενώ δύο ανέφεραν μικρό τριγμό (Clicking) στις ακραίες θέσεις υπτιασμού πρηνισμού πιθανόν λόγω αναπήδησης του περιφερικού κολοβώματος της ωλένης.

Γενικότητες - ενδείξεις - αντενδείξεις - επιπλοκές - συμπεράσματα. Η περιφερική εκτομή της ωλένης περιγράφηκε το 1918 από τους Γάλους Rene Le Fort και P. Cololian και λίγο αργότερα από τον Baldwin (1921). Οι L. Sauvé και Kapandji το 1936 περιγράφουν την μέθοδο αυτή με την προσθήκη της αρθρόδεσης της ΠΚΩ, ενώ ο υιός του Kapandji, γνωστός Γάλλος χειρουργός I.A. Kapandji τροποποίησε την μέθοδο του πατέρα του με μια επιπλέον βίδα το 1986. Ο ίδιος πρότεινε την μέθοδο αυτή και για την θεραπεία παλαιών καταγμάτων Colles με βράχυνση της κερκίδος αλλά και σε άλλες καταστάσεις αντιστοιχίας κερκίδος-ωλένης (ulnar-plus-variance).

Η εγχείρηση «Sauvé-Kapandji» έχει ιδιαίτερη ένδειξη στα επώδυνα σύνδρομα του καρπού που οφείλονται σε αστάθεια και χρόνιο εξάρθημα της ΠΚΩ. Η μέθοδος είναι πολυπλοκότερη της Darrach και απαιτεί εξοικείωση με την τεχνική. Για την εγχείρηση Darrach υπάρχει πλούσια βιβλιογραφική αναφορά και θεωρείται η εγχείρηση εκλογής ιδιαίτερα σε μεγάλα άτομα και ασθενείς πάσχοντες από ρευματοειδή αρθρίτιδα. Η εκτομή όμως της κεφαλής της ωλένης πρέπει να είναι περιορισμένη (<2 cm) και να διατηρούνται τα συνδεσμικά στοιχεία με τμήμα της στυλεοδούς αποφύσεως της ωλένης. Ακόμη όμως και σ' αυτή την περίπτωση η Darrach φαίνεται να έχει αρκετές επιπλοκές. Πόνος και τριγμός στο κολόβωμα της ωλένης, μείωση της δύναμης δραγμού του χεριού

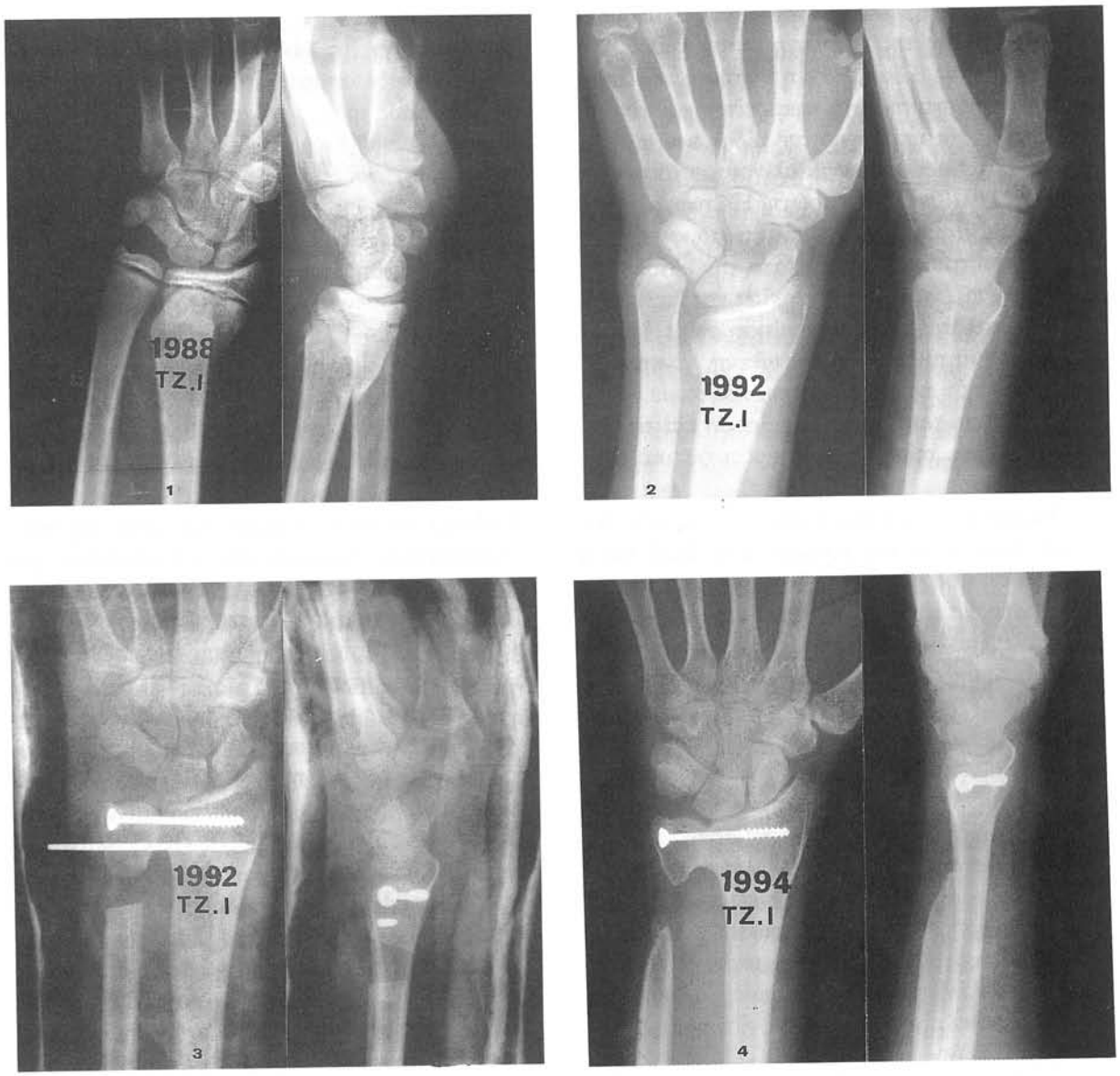

Εικόνες 1, 2, 3, 4. *Η εγχείρηση Sauvé-Kapandji σε περίπτωση μεγάλης βράχυνσης της κερκίδος, μετά από κάταγμα του περιφερικού άκρου της. (1) Το κάταγμα της κερκίδος. (2) Η μεγάλη βράχυνση της κερκίδος. (3) Άμεση μετεγχειρητική ακτινογραφία. (4) Δύο χρόνια μετά την εγχείρηση.*

(grip strength), κερκιδωλενική προστριβή, ρήξη εκτεινόντων τενόντων και ωλένια παρεκτόπιση του καρπού (ulnar carpal shift) είναι τα συχνότερα προβλήματα της εγχείρησης αυτής (Newmeyer και Green 1982, Bieber et al 1988).

Ο Swanson (1972) επιβεβαίωσε ότι η διατήρηση του μήκους της ωλένης βοηθά στην αποφυγή της ωλένιας παρεκτόπισης του καρπού και επιπλέον διατηρεί την σταθερότητα του καρπού. Από τα ανωτέρω φαίνεται λογικό η εγχείρηση «Sauvé Kapandji» παρ' όλη την πολυπλοκότητά της να κερδίζει έδαφος.

Ο Goncalves (1974) δημοσίευσε μια σειρά 12 εγχειρήσεων Baldwin και 20 «Lawestein» και παρά την προτίμηση του αυτή σε σχέση με την Darrach δεν έδωσε ιδιαίτερα ενθαρρυντικά στοιχεία για την Baldwin ενώ αντιθέτως, οι Kersley και Scott (1990) την προτείνουν ως μέθοδο εκλογής. Τα τελευταία χρόνια άρχισαν να εμφανίζονται τα ενθαρρυντικά αποτελέσματα της εγχείρησης Sauve'-Kapandji κάτι που ώθησε και την Ορθοπεδική Κλινική του ΑΠΘ στην επιλογή της εγχείρησης ως μεθόδου εκλογής σε περιπτώσεις α) χρονίου εξαρθρήματος ΠΚΩ με φθορά του αρ-

θρικού χόνδρου και β) βραχύνσεως της κερκίδος μετά από κάταγμα του περιφερικού άκρου αυτής. Προϋπόθεση εφαρμογής της μεθόδου ήταν οι ασθενείς να διατηρούν τόξο κάμψης-έκτασης της πηχεοκαρπικής ≥30°. Σε αντίθετη περίπτωση είχε ένδειξη η διορθωτική οστεοτομία της κερκίδος (Fernadez 1982). Τα πρώτα αποτελέσματα από την εφαρμογή της μεθόδου ήταν ιδιαίτερα ικανοποιητικά.

Πιστεύουμε ότι σημαντικοί παράγοντες επιτυχίας της εγχείρησης είναι: 1. Η οστεοτομία της ωλένης και η ψευδάρθρωση να γίνονται το δυνατόν περιφερικότερα και 2. Σε περίπτωση ασταθούς κεντρικού κολοβώματος της ωλένης (όταν η εκτομή της ωλένης είναι >2 cm) να γίνεται σταθεροποίησή του με κάποιο είδος μυο-ή τενοντοπλαστικής.

Ο Fernadez (1993) προτείνει την παλαμιαία τενοντόδεση του κεντρικού κολοβώματος της ωλένης με ταινία από τον ωλένιο καμπτήρα του καρπού και καθήλωση του τετράγωνου πρηνιστού στο έλυτρο του ωλενίου εκτείνοντος του καρπού.

Με την ψευδάρθρωση κατά το δυνατόν κεντρικότερα και την παρεμβολή και καθήλωση του τετράγωνου πρηνισμού στο κεντρικό κολόβωμα της ωλένης και στο έλυτρο του τένοντος του ωλενίου εκτείνοντος του καρπού μυός, πιστεύουμε ότι τα προβλήματα της εγχείρησης αποφεύγονται.

Μεγάλη διχογνωμία υπάρχει στην μετεγχειρητκή ακινητοποίηση. Πολλοί προτείνουν άμεση κινητοποίηση (3-10 ημέρες μετεγχειρητικά) (Kapandji 1992) άλλοι μετά 3-4 εβδομάδες (Nakamura 1992). Η προστασία με κάποιο είδος νάρθηκος φαίνεται να είναι απαραίτητη μέχρι να επιβεβαιωθεί ακτινολογικώς η αρθρόδεση της ΠΚΩ (6-8 εβδομάδες μετά την εγχείρηση).

Αντένδειξη εφαρμογής της μεθόδου αποτελούν η κακή ποιότητα του οστού, όπως επίσης οι ασθενείς μεγάλης ηλικίας ή ασθενείς χωρίς σύγκλιση των συζευκτικών χόνδρων. Είναι μέθοδος που έχει τα πλεονεκτήματα: 1) της διατήρησης του μήκους αλλά και της διόρθωσης της ανισότητας της ωλένης ενώ 2) διατηρεί την ακεραιότητα των συνδεσμικών στοιχείων και των μαλακών μορίων, επομένως και την σταθερότητα του ωλενίου τμήματος του καρπού. Εξάλλου 3) με την αρθρόδεση της ΠΚΩ καταργεί τον πόνο και 4) με την ψευδάρθρωση της ωλένης βελτιώνει σημαντικά τον πρηνισμό και υπτιασμό.

Ως μειονεκτήματα της μεθόδου θα μπορούσαν να αναφερθούν η πολυπλοκότητά της και η πιθανότης επιπλοκών. Ως επιπλοκές της εγχειρήσεως περιγράφονται: 1) η αποτυχία της αρθρόδεσης και 2) ο επώδυνος μερικές φορές τριγμός του κεντρικού κολοβώματος της ωλένης, επιπλοκές οι οποίες τείνουν να εκλείψουν με την προσεκτική και βελτιωμένη χειρουργική τεχνική και μετεγχειρητική αγωγή που ήδη περιγράψαμε.

Από τα ανωτέρω συμπεραίνεται ότι η εγχείρηση Sauvé-Kapandji είναι η λογική επιλογή σε περίπτωση χρονίου εξαρθρήματος της κεφαλής της ωλένης ή σε περιπτώσεις επώδυνης ΠΚΩ με καταστροφή του αρθρικού χόνδρου.

Είναι τέλος η εγχείρηση που προσφέρει ένα σταθερό, ισχυρό και ευκίνητο καρπό με σαφή πλεονεκτήματα έναντι των άλλων εγχειρητικών μεθόδων.

Βιογραφικό σημείωμα του M.I. Kapandji. Γεννήθηκε στη Θεσσαλονίκη στις αρχές του αιώνα μας. Το σπίτι όπου μεγάλωσε σώζεται (Βασ. Όλγας 83) και τελευταία έχει αναπαλαιωθεί. Μετά το τέλος των γυμνασιακών του σπουδών σε Γαλλικό Γυμνάσιο στη Θεσσαλονίκη, πήγε στο Παρίσι όπου αφού τελείωσε τις Ιατρικές σπουδές του απέκτησε την ειδικότητα του χειρουργού. Ήταν βοηθός του Καθηγητού Louis-Sauvé. Η σύζυγός του ήταν Γαλλίδα με την οποία απέκτησε δύο παιδιά*. Υπηρέτησε ως στρατιωτικός ιατρός και στους δύο Παγκοσμίους Πολέμους ενώ συμμετείχε και στην Γαλλική Αντίσταση. Πέθανε το 1975.

---

* Ο γυιός του M. Kapandji, ο I.A. Kapandji χειρουργός, πρόσφερε πολλά στην κατανόηση της κινησιολογίας των αρθρώσεων, είναι πολυγραφότατος και χρημάτισε Πρόεδρος της Εταιρείας Χειρουργικής Χεριού της Γαλλίας. Συνεχίζει την παράδοση της οικογένειάς του εργαζόμενος στο Longjumeau, προάστιο των Παρισίων σε ιδιόκτητη ιδιωτική Κλινική.

Abstract

Dimitriou Chr. **The Sauvé-Kapandji procedure.** *Orthopaedisc 1994; 1: 19-24.*

The Sauvé-Kapandji procedure of arthrodesis of the distal radio - ulnar joint and distal ulnar pseudarthrosis is an old but effective method of dealing with disorders of that joint and especially for chronic dislocation with distruction of the articular surface. This paper reviews the literature and describes the procedure in detail. It also presents the indications for the Sauvé-Kapandji procedure and the experience of the

same, slightly modified method which was performed in eight patients.

Βιβλιογραφία

Balwin W.I. (1921) Orthopaedic surgery of the Hand and Wrist. In: Jones, Sir R. (ed) Orthopaedic Surgery of Injuries. London, Henry Frowde and Hodder and Stoughton 241-282.

Bieber E.J., Linscheid R.L., Dobyns J.H., Beckenbauch R.D. (1988) Failed distal ulna resections. J Hand Surg 13A, 2, 193-200.

Bowers W.H. (1985) Distal radioulnar joint arthroplasty. The hemiresection-interposition technique. J Hand Surg 10A, 2, 169-78.

Bowers W.H. (1988) The distal radioulnar joint. In: Green DP (Ed) Operative Hand Surgery, 2nd ed. New York, Churchill Livingstone, Vol 2, 939-989.

Buck-Gramko D. (1990) On the priorities of publication of some operative procedures on the distal end of the ulna. Hand Surg. 15B, 4, 416-20.

Darrach W. (1913) Partial excision of lower shaft of ulna for deformity following Colle's fractures. Annals of Surgery 57, 764-5.

Fernadez D.L. (1982) Correction of post-traumatic wrist deformity in adults by osteotomy bone-grafting and internal fixation. J Bone Jont Surg 64A, 8, 1164-1178.

Fernadez D.L. (1993) Malunion of the Distal Radius: Current Approach to Management. Intructional Course Lectures 42, 99-113.

Goncalves D. (1974) Correction of disorders of the distal radio – ulnar joint by artificial pseudarthrosis of the ulna. J Bone Joint Surg 56B, 3, 462-464.

Kapandji I.A. (1992) Editorial: The Sauve'-Kapandji procedure. J Hand Surg 17B, 2, 125-6.

Kersley J.B., Scott B.W. (1990) Restoration of forearm rotation following malunited fractures: Baldwin's operation. J Hand Surg 15B, 421-4.

Dimitriou C.G., Pournaras J, Kapetanos G, Hatzokos P, Symeonides P.P. (1994) The Sauve-Kapandji procedure in mal-united Colles'fractures. Combined Meeting of the American and Hellenic Society for Surgery of the Hand. June 13-16, Corfu Greece.

Milch H. (1941) Cuff resection of the ulna for malunited Colles' fracture. J Bone Joint Surg 23, 311-313.

Millroy P, Coleman S, Ivers R. (1992) The Sauve'-Kapandji operation. Technique and results. J Hand Surg 17B, 411-414.

Nakamura R, Tsunoda K, Watanabe K, Horii E, Miura T. (1992) The Sauve'-Kapandji procedure for chronic dislocation of the distal ratio-ulnar joint with destruction of the articular surface. J Hand Surg 17B, 2, 127-132.

Sauvé L, Kapandji M. (1936) Nouvelle technique de traitment chirurgical des luxations vecidivantes isolées de l'-extrémité inferieure du Cubitus. Journal de Chirurgie 47, 589-594.

Swanson A. (1972) The ulna heand syndrome and its treatment by implant resection arthroplasty. J Bone Joint Joint Surg 54A, 4, 906.

Taleisnik J. (1992) The Sauve - Kapandji, Procedure. Clin Orthop Rel Res 275, 110-123.

Vesely D. (1967) The distal radio-ulnar joint Clin Orthop Rel Res 51: 75-91.

Taleisnik J. (1985) The Wrist New York. Churschill Livingstone.

Steindler A. (1946) The Traumatic Deformities and Disabilities of the Upper Extremity. Springfield, Illinois. Charles C. Thomas.

Newmeyer W.L., Green D.P. (1982) Rupture of digital extensor tendons following distal ulnar resection. J Bone Joint Surg 64A, 2, 178-181.

Le Fort R, Cololian P. (1918) Les pseudarthroses et pertes de substances de la diaphyse du cubitus et an particulier de sa moitié inférieure. Considérations thérapeutiques. Rev Orthop 3o Série, 6, 117-150.

Kapandji A.I. (1994) Personal communication. Clinique de l' Yvette, 43 Route de Corbeil 91160 Long jumeau France.