Η χρήση των τεχνητών μεσοσπονδύλιων δίσκων στη χειρουργική της Σπονδυλικής Στήλης

Ανασκόπηση

Βασίλειος Σ. Νικολάου[1]
Σπύρος Πνευματικός[2]
Αναστασία Πηλιχού[3]

1. Ορθοπαιδικός χειρουργός. Διδάκτορας Πανεπιστημίου Αθηνών, Επιστημονικός συνεργάτης Β΄ Ορθοπαιδικής Κλινικής Πανεπιστημίου Αθηνών

2. Ορθοπαιδικός χειρουργός. Επίκουρος καθηγητής Πανεπιστημίου Αθηνών

3. Ειδικευόμενη Ορθοπαιδικός Β΄ Ορθοπαιδικής Κλινικής Πανεπιστημίου Αθηνών

Β΄ Ορθοπαιδική Κλινική Πανεπιστημίου Αθηνών Γ.Π.Ν. Νέας Ιωνίας «Κωνσταντοπούλειο, Η Αγία Όλγα»

Περίληψη

Τις προηγούμενες δεκαετίες η αρθρόδεση είχε επικρατήσει ως θεραπεία εκλογής στην αντιμετώπιση των παραμορφώσεων και της αστάθειας της σπονδυλικής στήλης, οι οποίες δεν ανταποκρίνονταν στη συντηρητική θεραπεία. Τον τελευταίο καιρό, η αρθροπλαστική της σπονδυλικής στήλης έχει αρχίσει να γίνεται όλο και πιο δημοφιλής. Ο κύριος στόχος της χρήσης των τεχνητών δίσκων είναι η ελάττωση ή η εξάλειψη του πόνου και ταυτόχρονα η διατήρηση της φυσιολογικής κίνησης της σπονδυλικής μονάδας. Επιπλέον, ένα θεωρητικό πλεονέκτημα της αρθροπλαστικής του δίσκου συγκριτικά με την αρθρόδεση, το οποίο όμως απαιτεί περαιτέρω διερεύνηση, είναι η ελάττωση της νόσου του παρακειμένου επιπέδου η οποία να απαιτεί χειρουργική αντιμετώπιση. Διάφορες μελέτες αναφέρουν θετικά αποτελέσματα σχετικά με την αρθροπλαστική του δίσκου και οι πρώτες προοπτικές μελέτες παρουσιάζουν συγκρίσιμα αποτελέσματα μεταξύ αρθροπλαστικής δίσκου ενός επιπέδου και αρθρόδεσης. Ωστόσο, είναι πολύ σημαντικό να λαμβάνεται πάντα υπ΄όψιν ότι τα καλύτερα αποτελέσματα επιτυγχάνονται σε σωστά επιλεγμένους ασθενείς. Με τα μέχρι τώρα στοιχεία, ιδανικοί υποψήφιοι για ολική δίσκου είναι οι νέοι, δραστήριοι ασθενείς με χαμηλή οσφυαλγία λόγω εκφύλισης δίσκου καθώς και οι νέοι ασθενείς με αυχενική μυελοπάθεια και δισκογενή πόνο, με καλά οστικά αποθέματα, χωρίς νόσο των οπισθίων αρθρώσεων.

Λέξεις ευρετηρίου: Δισκοπάθεια, τεχνητός μεσοσπονδύλιος δίσκος, αρθροπλαστική Σ.Σ.

Συμπερασματικά, είναι προφανές ότι τα πρώιμα αποτελέσματα της μεθόδου αυτής είναι ενθαρρυντικά, απαιτείται όμως περαιτέρω αξιολόγηση των μακροπρόθεσμων αποτελεσμάτων. Έτσι, η μέθοδος αυτή δεν θα πρέπει να χρησιμοποιείται ως ρουτίνα, αλλά ως εναλλακτική λύση μεταξύ συντηρητικής θεραπείας και αρθρόδεσης με τη θέσπιση ασφαλών κριτηρίων.

Εισαγωγή

Η οσφυαλγία είναι μια από τις συχνότερες παθήσεις του Δυτικού κόσμου. Η καταστροφή του μεσοσπονδύλιου δίσκου με την πάροδο του χρόνου, αποτελεί δυστυχώς μια αναπόφευκτη διαδικασία, που οδηγεί σε διαφόρου βαθμού οσφυαλγία. Μέχρι και σήμερα η χειρουργική αντιμετώπιση εκλογής για την καταστροφή του μεσοσπονδύλιου δίσκου εξακολουθεί να είναι η δισκεκτομή ή η αρθρόδεση. Ο Fritzell (Fritzell 2001) σε μια προοπτική μελέτη απέδειξε την υπεροχή της σπονδυλοδεσίας συγκριτικά με τη συντηρητική αγωγή (p=0.0002), όσον αφορά στην ανακούφιση των συμπτωμάτων ατόμων με χρόνια χαμηλή οσφυαλγία. Παρόλα αυτά, ένας από τους πιο σημαντικούς στόχους της Ορθοπαιδικής είναι η διατήρηση της κινητικότητας των αρθρώσεων. Τόσο η δισκεκτομή όσο και η αρθρόδεση, παρόλο που εμφανίζουν καλά αποτελέσματα, όσον αφορά κυρίως στον πόνο, διαταράσσουν την εμβιομηχανική της σπονδυλικής στήλης και οδηγούν μακροπρόθεσμα σε μεγαλύτερη καταστροφή των γύρω ιστών και των παρακείμενων μεσοσπονδύλιων δίσκων (Gillet P 2003). Τα αποτελέσματα διαφέρουν ανάλογα με τη διάγνωση, τον αριθμό των προηγούμενων χειρουργείων και τον αριθμό των αρθροδεμένων επιπέδων (Zdeblik TA 1993,1995, Vamvanji et al 1998). Για το λόγο αυτό, τα τελευταία 40 σχεδόν χρόνια, έχει γίνει μεγάλη προσπάθεια για αντικατάσταση των φθαρμένων μεσοσπονδύλιων δίσκων με τεχνητούς.

Το εγχείρημα δεν είναι εύκολο, αν αναλογισθεί κανείς την πολύπλοκη ανατομία της περιοχής της εμφύτευσης και τις εμβιομηχανικές ιδιότητες που θα πρέπει να αναπαρασταθούν. Οι γειτονικοί σπόνδυλοι αρθρώνονται μεταξύ τους με ένα σύμπλεγμα

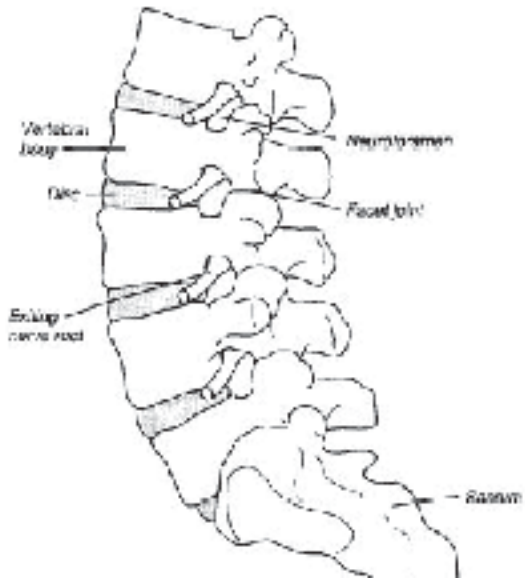

Εικόνα 1 : Το σύμπλεγμα των τριών αρθρώσεων της ΣΣ επιτρέπει έξι συνολικά διαφορετικές κινήσεις

που είναι γνωστό ως το τριπλό σύμπλεγμα αρθρώσεως της σπονδυλικής στήλης (the spine triple-joint complex). Σε αυτό το σύμπλεγμα συμμετέχουν τα σπονδυλικά σώματα, ο μεσοσπονδύλιος δίσκος και, οπισθίως, οι αρθρώσεις των ανάντων και κατάντων αποφύσεων (facet joints). Τελικά το όλο σύμπλεγμα επιτρέπει συνολικά έξι βαθμούς ελευθερίας κίνησης : 1) συμπίεση, 2) διάταση, 3) κάμψη 4) έκταση, 5) πλάγια κάμψη και 6) στροφή. (Εικόνα 1).

Ωστόσο, in vitro πτωματικές μελέτες αποδεικνύουν τη διατήρηση ή την ομαλοποίηση των εμβιομηχανικών ιδιοτήτων των παρακείμενων στην εμφύτευση σπονδυλικών μονάδων μετά την ολική αντικατάσταση δίσκου (DiAngelo et al 2003, Puttlitz et al 2004).

Ιστορία

Η ιδέα της αντικατάστασης του μεσοσπονδύλιου δίσκου (ΜΣΔ) με τεχνητό, περιγράφηκε πρώτα από το Fernström to 1966 (Fernström 1966) ο οποίος χρησιμοποίησε σφαίρες από ανοξείδωτο ατσάλι μεταξύ των σπονδυλικών σωμάτων, προκειμένου να διατηρήσει το ύψος και την κίνηση (Εικόνα 2).



Εικόνα 2 : Ο Fernstrom ήταν από τους πρώτους που χρησιμοποίησε μεταλλικές σφαίρες για την αντικατάσταση του μεσοσπονδύλιου δίσκου

Δυστυχώς, μετά από 4-7 χρόνια, μόνο το 12% των μεσοσπονδύλιων διαστημάτων είχαν διατηρηθεί, λόγω της καταβύθισης των σφαιρών στα παρακείμενα σπονδυλικά σώματα. Αρκετά χρόνια νωρίτερα, το 1954, ο Knowels (Knowels 1954) ήταν ο πρώτος που παρουσίασε μια μεταλλική συσκευή που χρησίμευε για τη διατήρηση του κενού ανάμεσα στις οπίσθιες αποφύσεις, χωρίς όμως να διατηρεί καμίας μορφής κίνηση.

Τα τελευταία 20-22 χρόνια υπήρξε έντονη αναζωπύρωση του ενδιαφέροντος στην αρθροπλαστική της σπονδυλικής στήλης. Ο Patil το 1982 (Patil, 1982) παρουσίασε μια συσκευή που αποτελούνταν από δύο παράλληλες μεταλλικές πλάκες από ατσάλι, που εφάπτονταν με ολόκληρη την επιφάνεια των σπονδυλικών σωμάτων. Πολλαπλά ελατήρια παρεμβάλλονταν μεταξύ των πλακών. Δεν υπάρχουν στοιχεία για την τύχη αυτής της συσκευής.

Ο Baumgartner το 1994 (Baumgartner, 1994) πρότεινε την επιστροφή σε πιο συμπαγείς προθέσεις με λιγότερες αρθρώσεις μεταξύ των τμημάτων τους. Έτσι, η συσκευή του αποτελούταν από ένα τμήμα σχετικά ελαστικού τιτανίου. Παρομοίως, ο Sheppard το 1989 (Sheppard 1989,1991) παρουσίασε μια συσκευή ενός μέρους, που χρησίμευε για την αντικατάσταση των δίσκων της αυχενικής μοίρας της σπονδυλικής στήλης και είχε σχήμα σφαίρας. Το υλικό που χρησιμοποίησε ήταν από κεραμικό ή τιτάνιο.

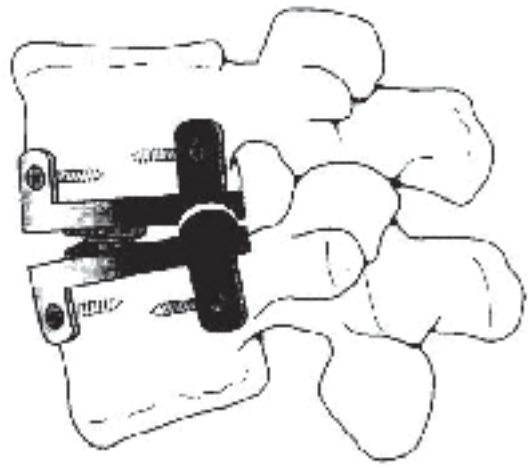

Εικόνα 3: Η πρόθεση των Hedman et al

Οι συσκευές ενός μέρους όμως δε στάθηκαν ικανές να αναπαραστήσουν ικανοποιητικά την πολύπλοκη κίνηση του φυσιολογικού δίσκου. Έτσι ο Hedman (Hedman et al 1988, Kostuik 1992) ήδη από το 1988 παρουσίασαν μια πρόθεση που αποτελούταν από δύο ελατήρια μεταξύ δύο πλακών με ένα οπίσθιο "μεντεσέ" που επέτρεπε την αναπαράσταση της κανονικής κάμψης και έκτασης (Εικόνα 3).

Οι Salib και Pettine το 1993 (Salib et al 1993) παρουσίασαν μια πρόθεση που επέτρεπε κίνηση σε 6 επίπεδα. Αποτελούνταν από μια κεραμική συσκευή σε σχήμα σφαίρας σε θήκη που στερεώνονταν με ελάσματα στα σπονδυλικά σώματα.

Εκτός όμως από τις αμιγώς μεταλλικές προθέσεις, που ως βασικό τους πλεονέκτημα είχαν την μεγαλύτερη μηχανική αντοχή, παρουσιάστηκαν και προθέσεις από πολυμερή και ελαστομερή (σιλικόνη, πολυουραιθάνιο). Τα υλικά αυτά, αν και μικρότερης μηχανικής ισχύος, προσομοιάζουν περισσότερο στις ιδιότητες του φυσιολογικού μεσοσπονδύλιου δίσκου. Προβλήματα όμως δημιουργούνται όσον αφορά στην αντοχή των υλικών αυτών στο χρόνο, αλλά και στην εύρεση σταθερού τρόπου σύνδεσης των υλικών με τα σπονδυλικά σώματα.

Ήδη από το 1956 ο Steenbrugghe (Van Steenbrugghe 1956) παρουσίασε μια αμιγώς συνθετική πρόθεση που αποτελούταν από σώματα από πλαστικό με ελαστικά "μαξιλάρια" να παρεμβάλλονται . Ακολούθησαν και πολλές άλλες προσπάθειες μιμήσεως της φυσιολογικής δομής του μεσο-

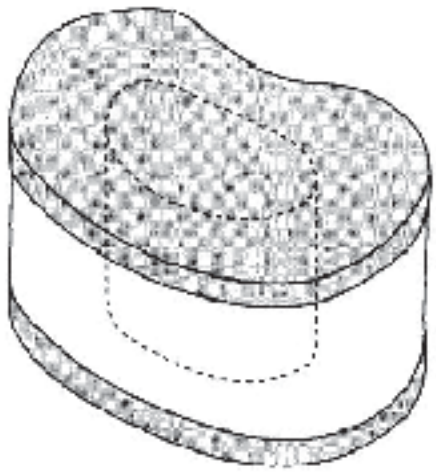

Εικόνα 4 : Ο δίσκος που προτάθηκε από τους Lee και Parsons

σπονδύλιου δίσκου (Stubstad et al 1975, Downey 1989,1991, Weber 1980, 1989, Edeland 1981,1989, Monson 1989, Dove et al 1990, Fischer 1987, Lee et al 1990). Η πρώτη προσπάθεια με μη μεταλλικά υλικά που φαίνεται να ανταποκρίνεται στις στροφικές κινήσεις του δίσκου, αλλά και στην ακαμψία που πρέπει να έχει προέρχεται από το Lee (Lee et al 1990) και τον Parsons (Parsons et al 1992) , οι οποίοι χρησιμοποίησαν πυρήνα από ελαστομερές ο οποίος καλύπτονταν από τελικές πλάκες από ελαστομερές ή υδροξυαπατίτη (Εικόνα 4). Η τεχνική "sandwich" υιοθετήθηκε από τον Tadano και τους συνεργάτες του (Tadano et al 1992) οι οποίοι δημιούργησαν μια συσκευή που αποτελούνταν από πυρήνα από ελαστομερές που περικλειόταν από τελικές πλάκες από κεραμικό υλικό, που φαίνεται να αλληλεπιδρά και να ενσωματώνεται καλύτερα με τα σπονδυλικά σώματα.

Η λύση στα προβλήματα που δημιουργούν οι αμιγώς μεταλλικές ή μη μεταλλικές προθέσεις φαίνεται να προέρχεται από το συνδυασμό των υλικών. Πιο συχνά χρησιμοποιήθηκε ο σχεδιασμός τύπου sandwich, με πυρήνα από πολυμερές και τελικές πλάκες από μέταλλο, τιτάνιο ή κυρίως ατσάλι. Από τις πρώτες προσπάθειες ήταν αυτές του Khvisyuk (Khvisyuk et al 1982) και του Frey (Frey et al 1990).

Ο δίσκος όμως που εμφανίσθηκε ως ο πιο ευρέως χρησιμοποιημένος τεχνητός δίσκος δημιουργήθηκε στη Γερμανία στις αρχές του 1980. Στην τελική του μορφή ο δίσκος Link SB Charite III αποτελείται από δύο μεταλλικές τελικές πλάκες , από κοβάλτιο – χρώμιο, με ένα ολισθαίνοντα ενδιάμεσο πυρήνα από πολυαιθυλένιο (Εικόνα 5). Δημιουργήθηκε από τους Butttner-Janz (Griffith et al 1994, Butttner-Janz et al 1988) και Zippel (Butttner-Janz et al 1989) και από την εμφάνισή του έχει εξελιχθεί (Charite I και Charite II) μέχρι την τελική του μορφή, που έχει σχεδιαστεί ώστε να επιτρέπει τόσο προσθοπίσθια ολίσθηση, όσο και στροφική κίνηση. Ο δίσκος Charite III (Εικόνα 5,6) έχει δοκιμασθεί κλινικά στην Ευρώπη περισσότερο από οποιονδήποτε άλλο τεχνικό δίσκο και προσφέρει ποσοστά επιτυχίας που κυμαίνονται από 63-85% (Griffith et al 1994, Van O Oji et al 2003, Ross et al 2007).

Ο πρώτος τεχνητός δίσκος που πήρε έγκριση για εμφύτευση από το FDA στις Ηνωμένες Πολιτείες είναι αυτός που παρουσιάσθηκε από τον Steffee το 1991 (Steffee 1991,1992). Πρόκειται για ένα δίσκο που αποτελείται από πυρήνα από ελαστικό πολυμερές, ανάμεσα σε δύο πλάκες τιτανίου. Οι



Εικόνα 5 : Ο δίσκος LINK SB Charite III

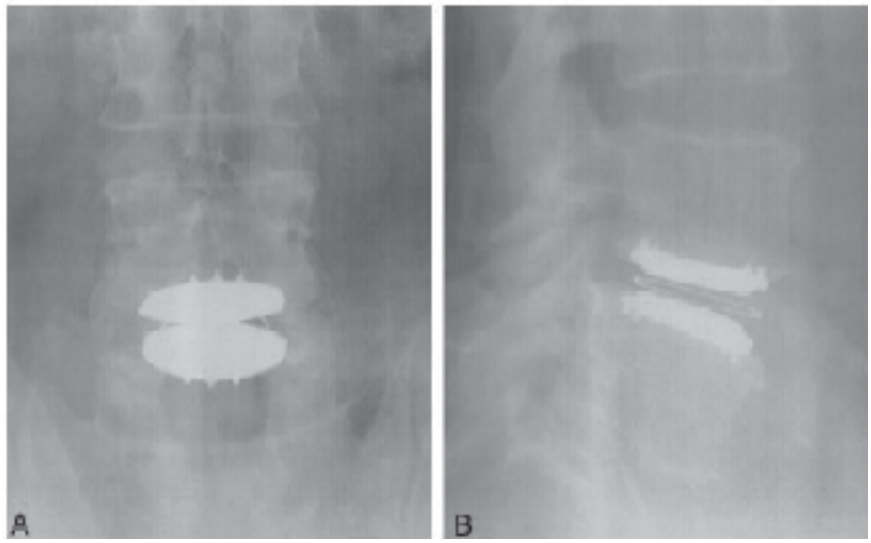

Εικόνα 6 : Ο δίσκος LINK SB Charite III είναι ο πιο δοκιμασμένος κλινικά δίσκος στην Ευρώπη με ικανοποιητικά αποτελέσματα

τελικές πλάκες καλύπτονται από πορώδες υλικό, που επιτρέπει την καλύτερη ενσωμάτωση με τα σπονδυλικά σώματα. Στην επιφάνεια υπάρχουν τέσσερις κωνικές προεξοχές που εμβυθίζονται στα σπονδυλικά σώματα (Εικόνα 7).

Έκτοτε, πλειάδα προθέσεων βρίσκεται υπό έρευνα από το FDA (Pro Disc L, Maverick, FlexiCore). Κάθε μια από αυτές τις προθέσεις παρουσιάζει ιδιαιτερότητες όσον αφορά στα υλικά κατασκευής τους, τον αριθμό των αρθρώσεων, το βαθμό κίνησης που επιτρέπουν και τον τρόπο ενσωμάτωσής τους στα παρακείμενα οστά (Anderson et al 2004).

Το 1994 ο Thierry Marney, ένας Γάλλος Ορθοπαιδικός σχεδίασε το δίσκο ProDisc (Spine Solutions GmbH, Tuttlingen, Germany) (Marney 1994). Ο δίσκος αποτελείται από δύο μεταλλικές πλάκες από κράμα κοβαλτίου-χρωμίου- μολυβδαίνιου, με πυρήνα από πολυαιθυλαίνιο που ενώνεται με την κάτω τελική πλάκα. (Εικόνα 8).

Ο ίδιος ο Marney πρόσφατα ανακοίνωσε τα αποτελέσματα από τη χρήση της συσκευής για διάστημα 8-10 ετών (Marney 2001). Άριστο ή καλό αποτέλεσμα επιτεύχθη στο 78% των ασθενών, με κύριες επιπλοκές να αναφέρονται η νέα κήλη σε επίπεδο υψηλότερα της εμφύτευσης, η ακινητοποίηση της άρθρωσης λόγω οστεοποίησης και μία περίπτωση ρήξης αγγειακού στελέχους που επιδιορθώθηκε άμεσα διεγχειρητικά. Δεν υπήρξε καμία

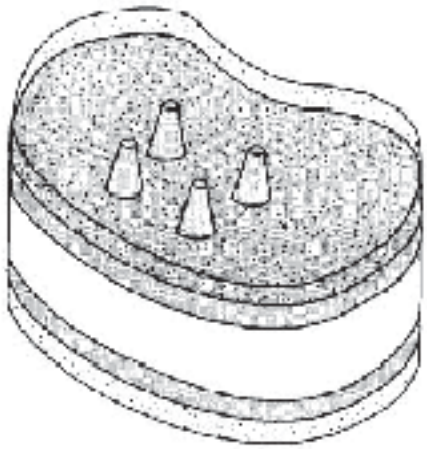

Εικόνα 7 : Ο δίσκος του Steffee (1991)

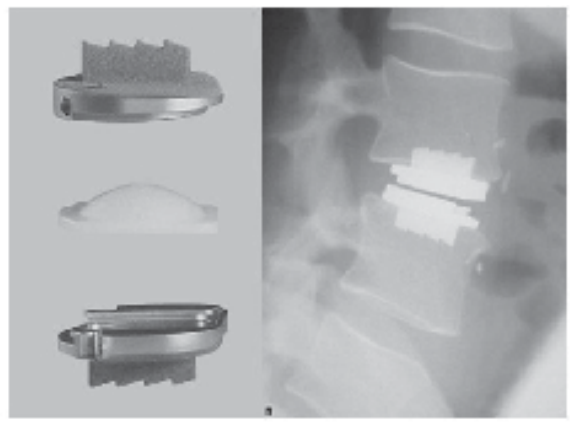

Εικόνα 8 : Ο δίσκος ProDisc χρησιμοποιείται από το 1990 με πολύ καλά κλινικά αποτελέσματα

περίπτωση μετανάστευσης της πρόθεσης ή ανάγκη για αφαίρεση και αναθεώρηση. Άλλοι συγγραφείς αναφέρουν ποσοστά επιτυχίας με τη συγκεκριμένη πρόθεση που κυμαίνονται από 80% έως πάνω από 90% (Bertagnoli et al 2002, Mayer et al 2002, Tropiano et al 2003).

Άλλες προσπάθειες εξομοίωσης του φυσιολογικού πυρήνα του μεσοσπονδύλιου δίσκου έχουν γίνει με τη χρήση αέρα ή ελαίου, όπως στο δίσκο του Pisharodi (Pisharodi 1992) ή πολυμερές υλικό σε υγρή μορφή, όπως στο δίσκο του Fuhrmann (Fuhrmann et al 1991).

Σε πρώιμα στάδια καταστροφής του μεσοσπονδύλιου δίσκου εφαρμόζεται η αντικατάσταση μόνο του πυρήνα από τεχνητό υλικό. Η μέθοδος αυτή παρουσιάζει το πλεονέκτημα της μικρότερης καταστροφής των ιστών, μιας και μπορεί να πραγματοποιηθεί και διαδερμικά, καθώς επίσης και της επαναφοράς του ινώδους δακτυλίου στη φυσιολογική του τάση και μέγεθος. Οι πρώτες προσπάθειες έγχυσης πυρηνικού υλικού από σιλικόνη σε πτωματικά μοντέλα, έγιναν στις αρχές του 1960 από το Nachemson (Nachemson 1962). Ακολούθησαν και άλλες προσπάθειες με στόχο την όσο το δυνατό καλύτερη αντικατάστασης του φθαρμένου πυρήνα από τεχνητό (Fernström 1966, Schneider et al 1974, Froning 1975, Fassio et al 1978, Ray et al 1988,1990, Hou et al 1991).

Οι Bao και Highan (Bao QB, Highan PA 1991, 1993) ανέπτυξαν τεχνική αντικατάστασης του πυρήνα με υλικό που προσομοιάζει, όχι μόνο στις μηχανικές ιδιότητες του φυσιολογικού πυρήνα, αλλά και στις φυσιολογικές ιδιότητες. Το υλικό

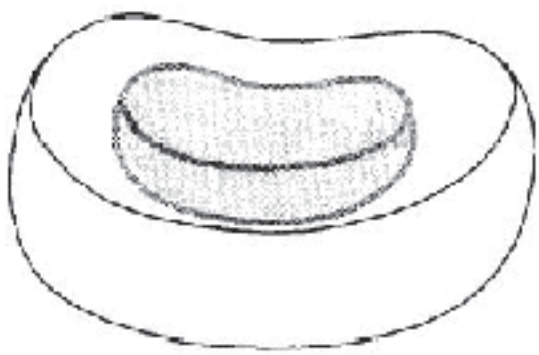

Εικόνα 9 : Ο τεχνητός δίσκος των Bao και Highan με πυρήνα από υδρογέλη

που εμφύτευσαν από υδρογέλη έχει την ιδιότητα της απορρόφησης και αποβολής υγρού, με αποτέλεσμα τη φυσιολογικότερη θρέψη και συντήρηση του ινώδους δακτυλίου (Εικόνα 9).

Όσον αφορά στην αυχενική μοίρα της σπονδυλικής στήλης, οι εξελίξεις είναι πιο βραδείες. Αυτό οφείλεται κυρίως στις πολύ σοβαρές επιπλοκές που μπορεί να προκληθούν από μη επιτυχημένη εμφύτευση της πρόθεσης. Επίσης, οι εμβιομηχανικές ιδιότητες της ΑΜΣΣ είναι διαφορετικές από της ΟΜΣΣ και χρειάζεται έτσι διαφορετικός σχεδιασμός των προθέσεων.

Από τις πρώτες προσπάθειες είναι αυτή του Cummings (Cummings et al 1998) με μια πρόθεση δύο τεμαχίων που ονομάζεται "The Bristol Disc". Αποτελείται από δύο τμήματα ανοξείδωτου ατσαλιού και η στερέωση γίνεται, στην τελική μορφή της πρόθεσης, με δύο πρόσθιες βίδες. Η άρθρωση γίνεται μεταξύ της κοίλης και της κυρτής επιφάνειας των δύο τμημάτων της πρόθεσης. Τα πρώτα αποτελέσματα που ανακοίνωσαν είχαν μάλλον υψηλό ποσοστό επιπλοκών, κάτι που και οι ίδιοι οι ερευνητές παραδέχθηκαν.

Μια παραλλαγή του δίσκου του Bristol σχεδιάσθηκε από τον Wigfield (Wigfield et al 2002) με ένα δίσκο που ονομάσθηκε Frenchay Cervical Disc. Τα αποτελέσματα που ανακοινώθηκαν 24 μήνες μετά την εμφύτευση έδειξαν περίπου 45% βελτίωση των συμπτωμάτων των ασθενών όσον αφορά στον πόνο στα άνω άκρα και στον αυχένα.

Επίσης, εξέλιξη του δίσκου Bristol αποτελεί και ο δίσκος Prestige (Medtronic Sofamor Danek). Ο Porchet αναφέρει συγκρίσιμα αποτελέσματα μεταξύ ασθενών στους οποίους εμφυτεύθηκε ο δίσκος και αυτών οι οποίοι υποβλήθηκαν σε σπονδυλοδεσία (Porchet et al 2004). Παράλληλα, ο Traynelis (Traynelis 2004) αναφέρει ότι ο δίσκος Prestige διατηρεί την κίνηση στο επίπεδο της εμφύτευσης σε μελέτη με follow up δύο ετών.

Ο Bryan (Bryan 2002) ανακοίνωσε τα αποτελέσματα από την εμφύτευση του δίσκου του (Bryan Cervical Disc) σε 97 ασθενείς, με 70% άριστα αποτελέσματα και 13% φτωχά αποτελέσματα. Ο δίσκος αυτός ακολουθεί την τεχνική sandwich και αποτελείται από ένα ελαστικό πυρήνα ανάμεσα σε δύο μεταλλικές πλάκες τιτανίου (Εικόνα 10).

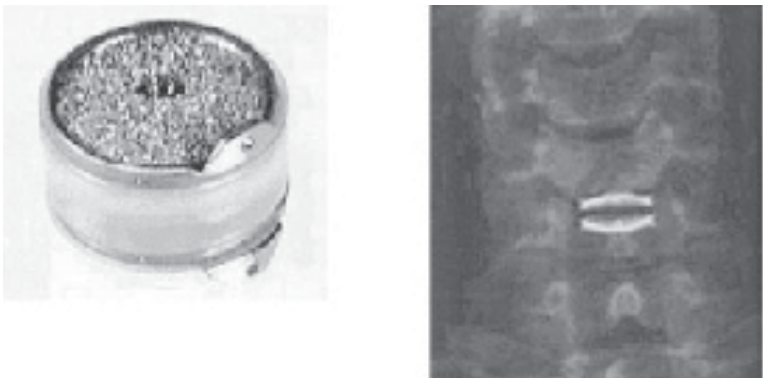

Εικόνα 10 : Ο δίσκος του Bryan για την ΑΜΣΣ (Bryan Disc System)

Ενδείξεις – Αντενδείξεις

Τα πρώτα αποτελέσματα από την εμφύτευση τεχνητών μεσοσπονδύλιων δίσκων είναι ενθαρρυντικά. Παρότι όμως υπάρχει μεγάλος ενθουσιασμός για το θέμα, προσοχή πρέπει να δοθεί στον καθορισμό των ασθενών που είναι κατάλληλοι ή ακατάλληλοι για μια τέτοια επέμβαση. Σε πολύ μεγαλύτερο βαθμό από ότι στις αρθροπλαστικές των άλλων αρθρώσεων (π.χ. γόνατος, ισχίου), αποτυχία στην εμφύτευση μια πρόθεσης τεχνητού μεσοσπονδύλιου δίσκου μπορεί να είναι καταστροφική για το μέλλον, ακόμα και για τη ζωή του ασθενούς.

Γενικά οι ενδείξεις είναι οι ίδιες με αυτές της αρθρόδεσης. Πριν την απόφαση για ολική αντικατάσταση δίσκου ο ασθενής θα πρέπει να έχει εξαντλήσει όλα τα περιθώρια συντηρητικής θεραπείας. Θα πρέπει επίσης να έχει αποσαφηνισθεί ότι ο πόνος και τα συμπτώματα οφείλονται στον κατεστραμμένο δίσκο. Για αυτό το λόγο θα πρέπει να έχουν επιστρατευθεί όλα τα διαγνωστικά μέσα, συμπεριλαμβανομένων της αξονικής τομογραφίας, της μαγνητικής τομογραφίας και του δισκογραφήματος. Εάν υπάρχουν ισχυρές υποψίες για ψυχολογικά αίτια των συμπτωμάτων θα πρέπει ο ασθενής πρώτα να παραπέμπεται σε ειδικούς ψυχολόγους (Block et al 2001).

Η οστεοπόρωση αποτελεί κατά πολλούς αντένδειξη στην πραγματοποίηση μιας τέτοιας επέμβασης, μιας και υπάρχει πάντα ο κίνδυνος εμβύθισης της πρόθεσης στα σπονδυλικά σώματα, ιδιαίτερα εάν είναι του τύπου των μεταλλικών τελικών πλακών. Παρομοίως, αντένδειξη αποτελεί η παρουσία οστεοαρθριτικών αλλοιώσεων στις ανάντεις και κατάντεις αρθρώσεις (facet joints).

Η μεγάλου βαθμού σπονδυλολίσθηση αποτελεί επίσης αντένδειξη, μιας και κάτι τέτοιο οδηγεί σε αναντιστοιχία μεταξύ των μεταλλικών πλακών και απώλεια έτσι της οπίσθιας στήριξης.

Οι Kumar και Bertagnoli (Bertagnoli R, Kumar S 2002) προσπάθησαν να θεσπίσουν κριτήρια επιλογής των ασθενών για ολική αντικατάσταση του δίσκου και όρισαν τέσσερα κριτήρια καταλληλότητας, στα οποία περιλαμβάνονται το ύψος των δίσκων, η κατάσταση των facets, η κατάσταση των άλλων στοιχείων της σπονδυλικής στήλης, ο αριθμός των επιπέδων που έχουν υποστεί επέμβαση και η κατάσταση των οπίσθιων στοιχείων. Όρισαν ως πρώτο (prime) υποψήφιο για την επέμβαση έναν ασθενή με δίσκο ψηλότερο από 4mm, με καμία αλλοίωση στις ανάντεις και κατάντεις αρθρώσεις, με ενός επιπέδου δισκοπάθεια, με ανέπαφα οπίσθια στοιχεία και χωρίς άλλη παθολογία στη σπονδυλική του στήλη. Σε έρευνά τους το 98% των ασθενών αυτής της κατηγορίας ήταν ικανοποιημένοι από τα αποτελέσματα της επέμβασης στην οποία υποβλήθηκαν. Τα κριτήρια εισόδου ή αποκλεισμού από τις κλινικές μελέτες του αμερικάνικου οργανισμού τροφίμων και φαρμάκων (FDA), τα οποία θεωρούνται και τα πιο αξιόπιστα για την κατάλληλη επιλογή των υποψηφίων για ολική αντικατάσταση δίσκου, παρουσιάζονται στους πίνακες 1 και 2 (Huang et al 2004, McAfee 2004).

Επιπλοκές

Οι επιπλοκές που έχουν αναφερθεί μετά από εμφύτευση τεχνητού δίσκου είναι γενικά παρόμοιες με αυτές που αναφέρονται στις επεμβάσεις αρθρόδεσης όσον αφορά στην προσπέλαση στην περιοχή του δίσκου. Σε αυτές περιλαμβάνονται μόνιμες ή προσωρινές νευρολογικές βλάβες, αιματώματα, διατάραξη της συμπαθητικής λειτουργίας, νέος πόνος ή επιδείνωση του πόνου, πνευμονική εμβολή, δυσλειτουργία των σπλάχνων, θρομβοφλεβίτιδα και φλεγμονή.

Πίνακας 1: Τρέχουσες ενδείξεις ολικής αρθροπλαστικής δίσκου ΑΜΣΣ

Κριτήρια Εφαρμογής	▪ νεαρή ηλικία (18-65 ετών) ▪ υποκειμενικά και αντικειμενικά σημεία ριζίτιδας/μυελοπάθειας με νόσο 1 έως 3 επιπέδων±αυχεναλγία, επιβεβαίωση με CT ή MRI ▪ αποτυχία συντηρητικής αγωγής (>6 εβδ.)
Αποκλεισμού	▪ αγκυλωτική σπονδυλίτιδα ▪ ρευματοειδής αρθρίτιδα ▪ ασβέστωση οπίσθιου επιμήκους συνδέσμου ▪ ιδιοπαθής σκελετική υπερόστωση (DISH) ▪ ινσουλινοεξαρτώμενος ΣΔ ▪ αστάθεια ΑΜΣΣ ▪προηγούμενη σπονδυλοδεσία ή φλεγμονή ▪οστεοπόρωση ▪ χρόνια χρήση κορτικοστεροειδών ▪ παχυσαρκία ▪ εγκυμοσύνη ▪ μεμονωμένη αυχεναλγία

Πίνακας 2: Τρέχουσες ενδείξεις ολικής αρθροπλαστικής δίσκου ΟΜΣΣ

Κριτήρια Εφαρμογής	▪ νεαρή ηλικία (18-60 ετών) ▪ συμπτωματικός δισκογενής πόνος 1 ή 2 επιπέδων (03-I1), επιβεβαίωση με ακτινογραφίες και δισκογράφημα ▪ αποτυχία συντηρητικής αγωγής (>6 μήνες)
Αποκλεισμού	▪ σπονδυλική στένωση κεντρικού ή πλάγιου τύπου ▪ αρθρίτιδα οπισθίων αρθρώσεων ▪ σπονδυλόλυση/ σπονδυλολίσθηση ▪ ριζίτιδα οφειλόμενη σε κήλη μεσοσπονδυλίου δίσκου ▪ σκολίωση ▪ οστεοπόρωση ▪ χρόνια χρήση κορτικοστεροειδών ▪ προηγούμενη σπονδυλοδεσία/ φλεγμονή ή κάταγμα ΟΜΣΣ ▪ παχυσαρκία (BMI>40) ▪ εγκυμοσύνη

Οι επιπλοκές που σχετίζονται με την θέση της πρόθεσης συμπεριλαμβάνουν την εμβύθιση, ιδιαίτερα σε οστεοπορωτικά άτομα, την οστεοποίηση γύρω από την πρόθεση και έτσι την κατάργηση της κίνησης, τη συγκέντρωση υπολειμμάτων (debris) στα συνθετικά μέρη της πρόθεσης, ανάμεσα στις μεταλλικές πλάκες και στην καταστροφή των οπίσθιων στοιχείων της ΣΣ.

Στη βιβλιογραφία υπάρχουν λίγες μόνο παρουσιάσεις περιπτώσεων που εμφάνισαν αυτόματη σπονδυλοδεσία μετά από ολική αντικατάσταση δίσκου, όμως ο Putzier (Putzier 2004) αναφέρει ποσοστά αυτόματης σπονδυλοδεσίας μεγαλύτερα από 60% σε σειρά ασθενών με την πρόθεση SB Charite μετά από παρακολούθηση 17 ετών.

Από τις δυσκολότερες επιπλοκές που έχουν αναφερθεί είναι αυτές που προκύπτουν όταν υπάρχει η ανάγκη αφαίρεσης ή αναθεώρησης της αρθροπλαστικής. Σε αυτές τις περιπτώσεις συχνά ο χειρουργός οδηγείται στη λύση της αρθρόδεσης, ενώ έχουν αναφερθεί περιπτώσεις καταστροφής αγγείων, ακόμα και της αορτής (Lemaire et al 1997, Zeegers et al 1999, Sott et al 2000).

Μετεγχειρητική αποκατάσταση

Όπως σε κάθε περίπτωση αρθροπλαστικής η μετεγχειρητική αποκατάσταση είναι κεφαλαιώδους σημασίας για την επιτυχή έκβαση της επέμβασης. Κακή μετεγχειρητική κινησιοθεραπεία έχει αποδειχθεί πως οδηγεί μακροπρόθεσμα σε ελάττωση ή και κατάργηση της κίνησης στο χειρουργημένο επίπεδο (Cinotti et al 1996).

Αρχικά ενθαρρύνεται η προοδευτική κάμψη, αλλά η αποφυγή της έκτασης, ώστε να επουλωθεί το τραύμα από την πρόσθια προσπέλαση. Σε δεύτερο χρόνο ξεκινάνε προοδευτικά οι στροφικές κινήσεις και τέλος οι ασκήσεις έκτασης.

Καθώς οι ασθενείς που έχουν υποβληθεί σε τέτοιες επεμβάσεις συνήθως είναι χρονίως ακινητοποιημένοι λόγω του πόνου, χρειάζεται ιδιαίτερη ενθάρρυνση και ψυχολογική υποστήριξη ώστε να κινητοποιηθούν και να επανέλθουν στις δραστηριότητες της καθημερινής ζωής.

Συμπεράσματα

Η ολική αντικατάσταση του κατεστραμμένου μεσοσπονδύλιου δίσκου παρουσιάζει εξαιρετικό ενδιαφέρον και αποτελεί πεδίο εντατικής έρευνας. Στην Ευρώπη δίσκοι έχουν εμφυτευτεί εδώ και δύο δεκαετίες και τα αποτελέσματα είναι ικανοποιητικά, κυρίως όσον αφορά στη μετατόπιση το δίσκου και στην αντοχή των υλικών. Νέα εμφυτεύματα αναπτύσσονται και πολλά έχουν ήδη χρησιμοποιηθεί και αναμένονται τα πρώτα κλινικά αποτελέσματα. Σε πρόσφατη μελέτη ο Singh (Singh et al 2004) εκτιμά ότι μέχρι το 2010 στις ΗΠΑ θα έχουν δαπανηθεί 2.18 δις. δολάρια στις επεμβάσεις ολικής αντικατάστασης δίσκου.

Παρόλα αυτά η αρθροπλαστική της σπονδυλικής στήλης δε θα πρέπει να αποτελέσει πανάκεια. Στο βαθμό που ως μέθοδος θεραπείας αποτελεί μια εναλλακτική λύση ανάμεσα στη συντηρητική αγωγή και στην παλαιά λύση της αρθρόδεσης, θα πρέπει να θεσπισθούν ασφαλή και συγκεκριμένα κριτήρια για τον υποψήφιο ασθενή για αρθροπλαστική.

Παρά τα θετικά αποτελέσματα από τις πρώτες εμφυτεύσεις, ερωτηματικά ακόμα παραμένουν για τα μακροπρόθεσμα αποτελέσματα, ιδιαίτερα όταν οι επεμβάσεις έχουν γίνει σε νέους και δραστήριους ασθενείς. Η οστεοπόρωση για παράδειγμα είναι ένα πρόβλημα, μιας και με την πρόοδο της ηλικίας αυξάνει και ο βαθμός οστεοπόρωσης των ασθενών. Κάτι τέτοιο σημαίνει και αυξημένες πιθανότητες εμβύθυνσης των προθέσεων με αρνητικά αποτελέσματα.

Από τα σημαντικότερα προβλήματα στις επεμβάσεις αρθρόδεσης είναι η προοδευτική υπερτροφία των αρθρώσεων των ανάντων και κατάντων αποφύσεων, με συνέπεια τη στένωση των τρημάτων και την πίεση των νεύρων. Μένει να αποδειχθεί εάν η διατήρηση της κίνησης με την αρθροπλαστική μειώνει αυτό το φαινόμενο.

Εξάλλου, αποδεδειγμένα η αρθρόδεση επιβαρύνει με την πάροδο του χρόνου τα παρακείμενα μέρη της σπονδυλικής στήλης, προκαλώντας προβλήματα σε άλλα επίπεδα. Από τα πρώτα στοιχεία που υπάρχουν φαίνεται πως η λύση της αρθροπλαστικής παρουσιάζει πλεονεκτήματα στον τομέα

αυτό, με μείωση των ποσοστών καταστροφής στα παρακείμενα επίπεδα και μείωση του πόνου σε σύγκριση με ομάδα ασθενών που έχουν υποστεί αρθρόδεση (Kanayama et al 2001).

Το μέλλον

Η ολική αντικατάσταση του μεσοσπονδύλιου δίσκου είναι τώρα μια πραγματικότητα. Δεν υπάρχει καμία αμφιβολία πως ολοένα και περισσότερα νέα σχέδια προθέσεων με χρήση νέων εξελιγμένων υλικών θα παρουσιάζονται. Παρόλα αυτά μέχρι τώρα έχουμε δει μόλις τα αρχικά αποτελέσματα και ίσως το μέλλον επιφυλάσσει εκπλήξεις. Παράλληλα, ένας ακήρυχτος αγώνας εξελίσσεται με το κύριο δίλημμα να είναι «αντικατάσταση του δίσκου ή αναγέννησή του;». Η γενετική μηχανική κάνει άλματα προόδου. Ουσίες υπεύθυνες για την καταστροφή του μεσοσπονδύλιου δίσκου απομονώνονται και μόρια ικανά να αναγεννήσουν τον δίσκο έχουν ήδη εμφυτευτεί πειραματικά με εντυπωσιακά, σε κάποιες περιπτώσεις, αποτελέσματα. Μένει λοιπόν να αποδειχθεί στο μέλλον εάν η ολική αρθροπλαστική θα αποτελέσει τη λύση στο πρόβλημα της καταστροφής του μεσοσπονδύλιου δίσκου ή άλλες μορφές συντηρητικής θεραπείας θα κυριαρχήσουν.

Abstract

Spinal Artificial disc replacement

V. Nikolaou, S. Pneumatikos, A. Pilichou

B΄ Orthopeadic Department
University of Athens

Over the past few decades, fusion has been established as the so called «gold standard» for the treatment of true deformities and instability of the lumbar and cervical spine that had proven unresponsive treatment. Recently, disc arthroplasty has become increasingly popular. The primary goal of arthroplasty, yet one lacking significant evidence, is a reduction or elimination of adjacent level disease requiring surgical intervention compared with fusion. Various studies have reported beneficiary results for total disc replacement, and first prospective randomized trials have reported comparatable results between monosegmental disc replacement and fusion procedures.

It is important to have always in mind that the best results occur in carefully selected patients. This is true for every surgical procedure. For arthroplasty, young active patients with chronic low back pain and discogenic pain reproduced by discography or cervical radiculopathy and/or cercical myelopathy, mild facet disease, and good bone stock are the ideal candidates for arthroplasty.

In conclusion, it is obvious that early results are very promising, but further evaluation is needed for long term results, so this method should not be used as a routine procedure but as an alternative between conservative treatment and fusion when safe and definite criteria are present.

Key words: Discopathy, artificial intervertebral disc, arthroplasty of the spine.

Βιβλιογραφία

1. **Anderson PA, Rouleau JP:** Intervertebral disc arthroplasty. Spine 2004; 29:2779-2786.
2. **Bao QB, Higham PA.** Hydrogel intervertebral disc nucleus. US Patent 5,047,055, 10 September 1991.
3. **Bao QB, Higham PA.** Hydrogel intervertebral disc nucleus. US Patent 5,192,326, 9 March 1993.
4. **Baumgartner W.** Intervertebral disk prosthesis. US Patent 5,320,644, 14 June 1994.
5. **Bertagnoli R, Kumar S.** Indications for full prosthetic disc arthroplasty: A correlation of clinical outcome against a variety of indications. Eur Spine J 2002; 11(suppl 2):S131–6.
6. **Biittner-Janz K, Helisch HJ, Schellnack K, Schumann R.** Intervertebral disc endoprosthesis. US Patent 4,759,766, 26 July 1988.
7. **Biittner-Janz K, Schellnack K, Zipple H.** Biomechanics of the SB Charite lumbar in-

tervertebral disc endoprosthesis. Int Orthop (SICOT) 1989; 13: 173-176.

8. **Block AR, Ohnmeiss DD, Guyer RD, et al.** The use of presurgical psychological screening to predict the outcome of spine surgery. Spine J 2001; 1: 274–82.
9. **Bryan VE Jr.** Cervical motion segment replacement. Eur Spine J 2002; 11(suppl 2):S92–7.
10. **Cinotti G, David T, Postacchini F.** Results of disc prosthesis after a minimum follow-up period of 2 years. Spine 1996; 21: 995–1000.
11. **Cummings BH, Robertson JT, Gill SS.** Surgical experience with an implanted artificial cervical joint. J Neurosurg 1998; 88: 943–8.
12. **DiAngelo DJ, Robertson JT, Metcalf NH, McVay BJ, Davis RC:** Biomechanical testing of an artificial cervical joint and an anterior cervical plate. J Spinal Disord Tech 2003; 16: 314-323.
13. **Downey EL.** Replacement disc. US Patent 4874,389, 17 October 1989.
14. **Downey EL.** Replacement disc. US Patent 5,035,716, 30 July 1991.
15. **Dove J, Hardcastle PH, Davis JK, King BM.** Spinal implant. US Patent 4,904,261, 27 February 1990.
16. **Edeland HG.** Some additional suggestions for an intervertebral disc prosthesis. I Biomed Mater Resources: Appl Biomater 1989; 23: 189-194.
17. **Edeland HG.** Suggestions for a total elasto-dynamic intervertebral disc prosthesis. Biomater Med Dev Artif Organs 1981; 9: 65-72.
18. **Fassio B, Ginestie JF.** Disc prosthesis made of silicone. Experimental study and first clinical cases. Nouvelle Presse Medical 1978; 21: 207.
19. **Fernström U.** Arthroplasty with intercorporeal endoprostheisis in herniated disc and in painful disc. Acta Chir Scand. 1966;357:154S–159S.
20. **Fischer H.** Support element for holding two adjacent vertebrae. West German Offenlegungsschrift DE-OS 3,741,493, 8 December 1987.
21. **Frey 0, Koch R, Planck HMF.** Joint endoprosthesis. US Patent 4,932,969, 12 June 1990.
22. **Frey 0, Koch R.** Metallic intervertebral prosthesis. US Patent 4,955,908, 11 September 1990.
23. **Fernström U.** Arthroplasty with intercorporal endoprosthesis in herniated disc and in painful disc. Acta Chir Stand 1966; 355 (Suppl): 154-159.
24. **Fritzell P, Hagg O, Wessberg P, Nordwall A.** Lumbar fusion versus nonsurgical treatment for chronic low back pain: a multicentric randomized controlled trial from the Swedish Lumbar Spine Study Group. Spine 2001; 26: 2521-2534.
25. **Froning EC.** Intervertebral disc prosthesis and instruments for locating same. US Patent 3,875,595, 8 April 1975.
26. **Fuhrmann G, Kaden B, Schmitz HJ, Fritz T, Kranz C.** Intervertebral disk endoprosthesis. US Patent 5,002,576, 26 March 1991.
27. **Gillet P.** The fate of the adjacent motion segments after lumbar fusion. Spine 2003; 28:338-45.
28. **Griffith SL, Shelokov AP, Buttner-Janz K, LeMaire JP, Zeegers WS.** A multicenter retrospective study of the clinical results of the LINK SB Charite intervertebral prosthesis. Spine 1994; 19: 1842-1949.
29. **Hedman TP, Kostuik JP, Fernie GR, Maki BE**. Artificial spinal disc. US Patent 4,759,769, 12 June 1988.
30. **Hou TS, Tu KY, Xu YK, Li ZB, Cai AH, Wang HC.** Lumbar intervertebral disc prosthesis. Chinese Med J 1991; 104:381-386Zdeblick TA. A prospective randomized study of lumbar fusion. Spine. 1993;18:983–991.
31. **Huang RC, Lim MR, Girardi FP, Cammisa FP Jr:** The prevalence of contraindications to total disc replacement in a cohort of lumbar surgical patients. Spine 2004; 29: 2538-2541.
32. **Kanayama M, Hashimoto T, Shigenobu K, et al.** Adjacent-segment morbidity after Graf ligamentoplasty compared with posterolateral fusion. J Neurosurg 2001;95(suppl 1):5–10.
33. **Knowles FL.** Apparatus for treatment of the spinal column. US Patent 2,677,369, 4 May 1954.

34. **Kostuik JP. The Kostuik artificial disc.** In: Weinstein JN, ed. Clinical Efficacy and Outcome in the Diagnosis and Treatment of Low Back Pam. New York: Raven Press, 1992: 259-270.
35. **Khvisyuk NI, Prodan AI, Lygun LN.** Intervertebral disc prosthesis. USSR Patent 895,433, 7 January 1982.
36. **Lee CK, Langrana NA, Alexander H, Clemow AJ, Chen EH, Parsons JR.** Functional and biocompatible intervertebral disc spacer. US Patent 4,911,718, 27 March 1990.
37. **Lemaire JP, Skalli W, Lavaste F, et al.** Intervertebral disc prosthesis. Results and prospects for the year 2000. Clin Orthop 1997;337:64–76.
38. **Marnay T:** Prosthesis for intervertebral discs and instruments for implanting it. United States patent no. 5,314,477 (May 24, 1994).
39. **Marnay T.** Lumbar disc arthroplasty, 8–10 year results using titanium plates with a polyethylene inlay component. Presented at the annual meeting of the American Academy of Orthopaedic Surgeons, March 2001, San Francisco, California.
40. **Mayer HM, Wiechert K, Korge A, Qose I.** Minimally invasive total disc replacement surgical technique and preliminary clinical results. Eur Spine J 2002;11(suppl 2): 124-130.
41. **McAfee PC:** The indications for lumbar and cervical disc replacement. Spine J 2004; 4: 177S-181S.
42. **Monson GL.** Synthetic intervertebral disc prosthesis. US Patent 4,863,477, 5 September 1989.
43. **Nachemson A.** Some mechanical properties of the lumbar intervertebral disc. Bull asp joint Dis (NY)1962; 23: 130-132.Scheider PG, Oyen R. Intervertebral disc replacement. Experimental studies, clinical consequences. Z orthop 1974; 112: 791-792.
44. **Parsons JR, Lee CK, Langrana NA, Clemow AJ, Chen EH.** Functional and biocompatible intervertebral disc spacer containing elastomeric material of varying hardness. US Patent 5,171,281, 5 December 1992.
45. **Patil A.** Artificial intervertebral disc. US Patent 4,309,777.
46. **Pisharodi M.** Artificial spinal prosthesis. US Patent 5,123,926, 23 June 1992.
47. **Porchet F, Metcalf NH:** Clinical outcomes with the Prestige II cervical disc: preliminary results from a prospective randomized clinical trial. Neurosurg Focus 2004; 17: E6.
48. **Puttlitz CM, Rousseau MA, Xu Z, Hu S, Tay BKB, Lotz JC:** Intervertebral disc replacement maintains cervical spine kinetics. Spine 2004; 29: 2809-2814.
49. **Putzier M, Schneider SV, Disch AC, Tautz H, Funk JF.** Clinical and radiological results after artificial disc replacement: 17 year long term follow up. Procs Spine Week. Combined meeting of leading scientific spine societies. 2004: 10-24.
50. **Ray CD, Corbin TP.** Prosthetic disc and method implanting. US Patent 4,772,287, 20 September 1988.
51. **Ray CD, Corbin TP.** Prosthetic disc containing therapeutic material. US Patent 4,904,260, 27 February 1990.
52. **Ross R, Mirza AH, Norris HE, Khatri M.** Survival and clinical outcome of SB Charite III disc replacement for back pain. JBJS [Br] 2007; 89-B: 785-9.
53. **Salib RM, Pettine KA.** Intervertebral disk arthroplasty. US Patent 5,258,031, 2 November 1993.
54. **Schneider PG, Oyen R.** Plastic surgery on intervertebral disc. Part I: Intervertebral disc replacement in the lumbar region with silicone rubber. Theoretical and experimental studies. Z Orthop 1974; 112: 1078-1086.
55. **Shepperd JA.** Spinal Implant. US Patent 4,863,476, 5 September 1989.
56. **Shepperd JA.** Intervertebral implants for fixation and disc replacement. In: Brock M, Myayer HM, Weigel K, eds. The Artificial Disc. Berlin: Springer, 1991: 45-51Zdeblick TA. The treatment of degenerative lumbar disorders. Spine. 1995;20(suppl):126–133.
57. **Singh K, Vaccaro AR, Albert TJ:** Assessing the potential impact of total disc arthroplasty on surgeon practice in North America. Spine

J 2004; 4:195S-201S.
58. **Steffee AD.** Artificial disc. US Patent 5,071,437, 10 December 1991.
59. **Steffee AD.** The Steffee artificial disc. In: Weinstein JN, ed. Clinical Efficacy and Outcome in the Diagnosis and Treatment of Low Back Pain. New York: Raven Press, 1992: 245-257.
60. **Stubstad JA, Urbaniak JR, Kahn P.** Prosthesis for spinal repair. US Patent 3,867,728, 25 February 1975.
61. **Sott AH, Harrison DJ.** Increasing age does not affect good outcome after lumbar disc replacement. Int Orthop 2000;24:50–3.
62. **Tadano S, Ishikawa H, Asano S, Kaneda K,** Ijmehara Structure and materials for a synthetic intervertebral disc. Proceedings of the 7th International Conference on Biomedical Engineering, Singapore, 1992.
63. **Traynelis VC:** The Prestige cervical disc replacement. Spine J 2004; 4: 310S-314S.
64. **Tropiano P, Huang RC, Girardi FP, Marnay T.** Lumbar disc replacement: preliminary results with Pro Disc II after a minimum follow up period of 1 year. J Spinal Disord Tech 2003; 16:362-8.
65. **Van O oji A, Oner FC, Verbout AJ.** Complications of artificial disc replacement: a report of 27 patients with the SB Charite disc. J Spinal Disord Tech 2003; 16: 369-83.
66. **Van Steenbrugghe MH.** Improvements in joint prosthesis. French Patent 1,122,634, 28 May 1956.
67. **Vamvanji V, Frederickson BE, Thorpe JM, et al.** Surgical treatment of internal disc disruption: an outcome study of four fusion techniques. J Spinal Disord. 1998;11: 375–382.
68. **Weber BG.** Intervertebral disk prosthesis. West German Offenlegungsschrift DE-OS 2,804,936, 6 February 1978.
69. **Weber BG.** Total intervertebral disc prosthesis. West German Patent DE 3,023,353, 21 june 1980.
70. **Wigfield CC, Gill SS, Nelson RJ, et al.** The new Frenchay artificial cervical joint: Results from a two-year pilot study. Spine 2002;27: 2446–52.
71. **Zdeblick TA.** A prospective randomized study of lumbar fusion. Spine. 1993;18: 983–991.
72. **Zdeblick TA.** The treatment of degenerative lumbar disorders. Spine. 1995; 20(suppl):126–133.
73. **Zeegers WS, Bohnen LM, Laaper M, et al.** Artificial disc replacement with the modular type SB Charite III: 2-year results in 50 prospectively studied patients. Eur Spine J 1999;8:210–7. Zdeblick TA. A prospective randomized study of lumbar fusion. Spine. 1993;18: 983–991.