Ορθοπεδική, 1, 1 : 60- 63, 1988

Φυματίωση του ισχίου στα παιδιά

Θ. Βεντούρης
Β. Παπαβασιλείου
Γ. Παπαδημητρίου
Δ. Κοτζαηλίας

Περίληψη

Παρουσιάζονται τρεις περιπτώσεις φυματιώσεως του ισχίου σε παιδιά που νοσηλεύθηκαν στην κλινική μας κατά τα έτη 1984 και 1985. Η θεραπεία τους ήταν εγχειρητική και επικεντρώθηκε στον ιδιαίτερα σχολαστικό χειρουργικό καθαρισμό της εστίας και την ακινητοποίηση σε οσφυομηροκνημοποδικό γύψο για δύο μήνες. Σαν κριτήριο για την αφαίρεση του γύψου ήταν η πτώση της ΤΚΕ στο αίμα. Το ενδιαφέρον στις περιπτώσεις αυτές συνίσταται, στο ότι αντιφυματική αγωγή (Rifambycin) δόθηκε μόνο για τρεις εβδομάδες. Τα αποτελέσματα και στις τρεις περιπτώσεις είναι άριστα.

Η φυματίωση οστών και αρθρώσεων στις μέρες μας είναι μια σπάνια πάθηση, λίγες δε δημοσιεύσεις έχουν γίνει μέχρι σήμερα στην διάρκεια της τελευταίας δεκαετίας (Bergdahl και συν. 1976, Παπαβασιλείου και Πετρόπουλος 1981). Σαν αιτία φέρεται ο βόειος τύπος του μυκοβακτηριδίου ή το εμβόλιο BCG.

Τις τρεις αυτές περιπτώσεις τις παρουσιάζουμε γιατί ιάθηκαν πλήρως μετά από σχολαστικό χειρουργικό καθαρισμό και βραχυχρόνια χορήγηση αντιφυματικών φαρμάκων. Διαχωρίσθηκαν από 17 που θεραπεύθηκαν στην κλινική μας από το 1972 έως και το 1986. Οι δέκα από την σειρά αυτή δημοσιεύθηκαν στο Acta Orthop. Scand. από έναν από τους ανακοινούντες. Οι υπόλοιπες τέσσερις αφορούσαν περιστατικά που επίσης ιάθηκαν αλλά η εντόπιση αφορούσε άλλες αρθρώσεις (Πίνακας).

Ανάλυση περιπτώσεων

Αναφερόμαστε σε τρεις αρρώστους ένα κορίτσι και δύο αγόρια ηλικίας αντίστοιχα 10, 11 και 14 ετών. Εισήχθησαν στην κλινική μας λόγω άλγους στο ισχίο και χωλότητας που χρονολογούνταν από 6-8 μήνες. Στις δύο πρώτες περιπτώσεις υπήρχε σύγκαμψη του ισχίου με έντονο περιορισμό της κινητικότητος ενώ στην τρίτη που είχε και τις βαρύτερες ακτινολογικές αλλοιώσεις οι κινήσεις ήταν σχεδόν ελεύθερες.

Η ΤΚΕ ήταν μετρίως ηυξημένη στις δύο περιπτώσεις (25 mm, 35 mm αντίστοιχα) ενώ στην 3η έφθανε στα 70 mm. Οι λοιπές αιματολογικές εξετάσεις ήταν εντός φυσιολογικών ορίων.

Κλινική Ορθοπεδικής Παίδων ΑΠΘ,
Γενικού Κεντρικού Νοσοκομείου Θεσσαλονίκης

ΠΙΝΑΚΑΣ

Φυματίωση στα παιδιά

Εντόπιση	Ασθενείς
Σπονδυλική στήλη	4
Αστράγαλος	3
Περιφ.επίφυση μηριαίου	2
Μηριαίος αυχένας	2
Κοτύλη	1
Αγκώνας	2
Σύνολο	14

Η δερμοαντίδραση mantoux (1:5000) ήταν εντόνως θετική και στις τρεις περιπτώσεις, ο δε ακτινολογικός έλεγχος έδειξε τα εξής:

Στην 1η περίπτωση υπήρχε διάχυτη εικόνα οστεοπώρωσης στην περιοχή του ισχίου ο τομογραφικός δε έλεγχος έδειξε εικόνα διαβρώσεως στην πρόσφυση του αρθρικού υμένα στον μηριαίο αυχένα (Εικ. 1).

Στην 2η περίπτωση διαπιστώθηκε εικόνα εμβυθίνσεως της περιοχής στηρίξεως της κοτύλης με σύγχρονη πάχυνση του οστού όπως σε ένα οστεόφυτο (Εικ. 2).

Στην 3η περίπτωση διαπιστώθηκε εκτεταμένη εικόνα διαβρώσεως που αφορούσε την περιοχή όπισθεν της κοτύλης και επεκτεινόταν προς τα πίσω στο ισχιακό κύρτωμα και το λαγόνιο. Τομογραφικά διαπιστώθηκε όλη η έκταση της βλάβης (Εικ. 3 και 4).

Εικ. 1. *1η περίπτωση: Διάχυτη οστεοπόρωση του ισχίου.*

Εικ. 2. *2η περίπτωση: Εμβύθιση της περιοχής στηρίξεως της κεφαλής στην κοτύλη και ανάπτυξη οστεοφύτου στο άνω χείλος αυτής.*

Εικ. 3. *3η περίπτωση: Διάβρωση όπισθεν της κοτύλης.*

Η εγχειρητική προσπέλαση ήταν η κατά Smith Petersen εξωπυελική στις δύο και ενδοπυελική στην τρίτη.

Τα εγχειρητικά ευρήματα ήταν κατά σειρά: Στην 1η μετά την διάνοιξη της αρθρώσεως εξήλθε θολερό υγρό, ενώ ο αρθρικός υμένας ενεφάνιζε

Εικ. 4. 3η περίπτωση: Τομογραφική απεικόνιση της βλάβης.

έντονη πάχυνση με ύπαρξη σαρκίων κυρίως στην πρόσφυσή του στο άνω τμήμα του μηριαίου αυχένα.

Στην 2η περίπτωση διαπιστώθηκε υπερόφρυα υπερπλασία του οστού η οποία αφηρέθη εντός δε της μάζης του οστού υπήρχαν άφθονα σαρκία τα οποία αφηρέθησαν.

Στην 3η περίπτωση υπήρχε πάχυνση του περιοστέου στην αντιστοιχία του πυθμένα της κοτύλης και στην συνέχεια κοιλότης πλήρης αφθόνου πύου. Μετά την αφαίρεση του πύου και την έκπλυση της περιοχής αφαιρέθησαν σχολαστικά τα σαρκία και τα σαθρά στοιχεία του σπογγώδους οστού σε μεγάλη έκταση.

Η ακινητοποίηση έγινε και στις τρεις περιπτώσεις, μετά την συρραφή του τραύματος, με γύψο οσφυομηροκνημοποδικό.

Όλα τα ευρήματα εστάλησαν προς ιστολογική εξέταση καθώς και για καλλιέργεια για το μυκοβακτηρίδιο της φυματιώσεως εκτός από την πρώτη περίπτωση.

Διάγνωση: Η διάγνωση της πάθησης και στις τρεις περιπτώσεις έγινε με βάση την εντόνως θετική Mantoux (1:5000) και την ιστολογική εξέταση. Το είδος του μυκοβακτηριδίου ανιχνεύθηκε στις δύο από τις τρεις περιπτώσεις όπου έγινε καλλιέργεια του υλικού και αποδείχθηκε μυκοβακτηρίδιο βοείου τύπου.

Θεραπεία: Η θεραπεία στηρίχθηκε στον σχολαστικό χειρουργικό καθαρισμό με αφαίρεση των προσβεβλημένων αλλά και των υπόπτων στοιχείων και ακολούθως έκπλυση της περιοχής.

Η φαρμακευτική αγωγή συνίστατο σε χορήγηση Rifambycine, για διάστημα τριών εβδομάδων, ενδομυϊκώς σε εφ' άπαξ δόση ημερησίως.

Η ακινητοποίηση διατηρήθηκε για 2 μήνες και ακολούθησε ελεύθερη κινητοποίηση επί κλίνης κατ' αρχήν για ένα μήνα και στην συνέχεια έγερση με βακτηρίες μασχάλης και αποφυγή στήριξης για 6 μήνες. Μετά το εξάμηνο και για περίοδο δύο μηνών, ακολουθήθηκε προοδευτική στήριξη του πάσχοντος σκέλους μέχρι και την εγκατάλειψη των βακτηριών.

Συζήτηση: Είναι γνωστόν ότι στο παρελθόν η θεραπεία της φυματιώσεως στόχευε στην μακροχρόνια προεγχειρητική και μετεγχειρητική ακινητοποίηση με σύγχρονη χορήγηση αντιφυματικής αγωγής. Ο τελικός σκοπός ήταν η ίαση με αγκύλωση της προσβληθείσης αρθρώσεως.

Στην σειρά μας των 17 περιπτώσεων η θεραπεία μας είχε σαν σκοπό την διάσωση της αρθρώσεως η οποία σε όλες επετεύχθη πλην όμως στις 14 από αυτές ακολουθήθηκε αντιφυματική αγωγή διαρκείας 9 μηνών περίπου.

Τα αποτελέσματα στις τρεις αυτές περιπτώσεις είναι κλινικά και ακτινολογικά άριστα (Εικ. 5, 6, 7).

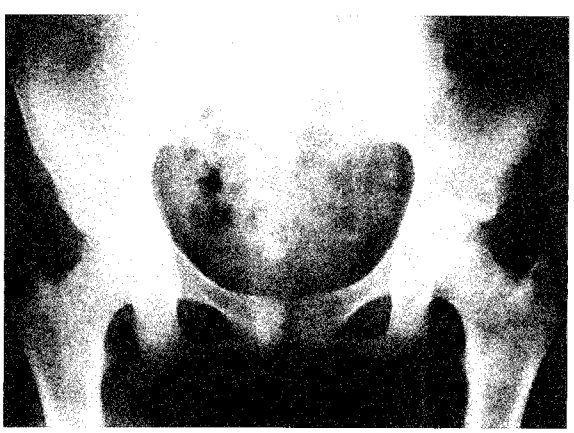

Εικ. 5. 1η περίπτωση: Μετεγχειρητικό ακτινολογικό αποτέλεσμα.

Εικ. 6. 2η περίπτωση: Μετεγχειρητικό ακτινολογικό αποτέλεσμα.

Εικ. 7. 3η περίπτωση: Μετεγχειρητικό ακτινολογικό αποτέλεσμα.

Σαν δείκτης της πορείας χρησιμοποιήθηκε η ΤΚΕ και ο περιοδικός ακτινολογικός έλεγχος. Ενθάρρυνση για την βραχεία χρήση του αντιφυματικού φαρμάκου που στο φάσμα του περιελαμβάνει και κόκκους, απετέλεσε η ταχεία πτώση της ΤΚΕ κάτω των 10 mm στις δύο πρώτες περιπτώσεις, ενώ στην τρίτη μειώθηκε από τα 70 mm στα 15 mm μετά 20 ημέρες θεραπείας.

Κλείνοντας θα πρέπει να τονισθεί ότι η εργασία παρουσιάζεται σαν πρόδρομη ανακοίνωση διότι ο μικρός αριθμός των περιπτώσεων δεν δίδει το δικαίωμα εξαγωγής συμπερασμάτων.

Βιβλιογραφία

Bergdahl S, Fellande M, Robertson B. «BCG osteomyelitis» J. Bone and Joint Surg. 1976; 58B: 216-216.

Papavasiliou AV, Petropoulos VA. «Bone and joint Tuberculosis in childhood» Acta Orth. Scand. 1981; 52: 1-4.